

XXVII Reunión de la Sociedad Española de Odontopediatría

Menorca, 26-28 de mayo de 2005

TRAUMATOLOGÍA/ENDODONCIA

C-1. ACTUACIÓN ANTE UN TRAUMATISMO DENTAL: ¿ESTÁN NUESTROS PROFESORES DE EDUCACIÓN FÍSICA PREPARADOS?

Rubiños Díaz TC, Urquizo Valdeiglesias G, Bellet Dalmau L

Máster de Odontopediatría Integral. Universitat Internacional de Catalunya

Los traumatismos dentales en el deporte tienen una prevalencia considerable en la actualidad, principalmente asociada a unos factores de riesgo dependientes del tipo de deporte y del propio sujeto.

Objetivo: Los objetivos de este estudio fueron: conocer hasta que punto los profesores de educación física están preparados para actuar ante un traumatismo dental; si conocen las medidas básicas del manejo de traumatismo y si han recibido instrucción o información de lo que tienen de hacer ante una situación de fractura dental o avulsión de un diente.

Se realizó una encuesta a 105 profesores y alumnos del INEFC, la cual estaba dividida en tres partes: parte I: información personal; parte II: casos hipotéticos y parte III: preguntas sueltas sobre avulsión dental.

Material y método: Se realizó una encuesta a 105 profesores y alumnos del INEFC, la cual estaba dividida en tres partes: parte I, información personal; parte II, casos hipotéticos; y parte III, preguntas sueltas sobre avulsión dental.

Resultados: Los resultados demuestran que la mayoría de los encuestados no han recibido cursos sobre traumatismos dentales, y creen que sería bueno recibirlos para estar preparados y poder actuar en situaciones de emergencia ya que su nivel de conocimiento es inadecuado.

Conclusiones: El presente estudio nos sirve para que las instituciones hagan campañas educativas en este

sector para prevenir los riesgos de daños dentales, los resultados de este estudio también pueden ayudar a reformar la curricula de enseñanza de los profesores de educación física.

C-2. TRAUMATISMO SEVERO EN DENTICIÓN TEMPORAL. DIAGNÓSTICO Y TRATAMIENTO DE LAS SECUELAS EN DENTICIÓN PERMANENTE. CASO CLÍNICO

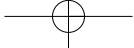
García MP, Arenas M, Maroto M, Lucavechi T, Barbería E

Facultad de Odontología. Universidad Complutense de Madrid

Introducción: Los traumatismos orofaciales representan un importante problema para la salud bucodental y general ya que originan consecuencias médicas, estéticas y psicológicas para los niños y en muchas ocasiones para los padres. En el caso de la dentición temporal, el objetivo principal en el diagnóstico y tratamiento de las lesiones traumáticas, es el manejo del dolor y la prevención de secuelas sobre el germen de reemplazo en desarrollo.

Objetivo: El objetivo de este estudio es presentar un caso de traumatismo orofacial en la dentición temporal y sus consecuencias en la formación de los gérmenes permanentes en desarrollo.

Caso clínico: Se presenta un traumatismo severo en dentición temporal, en paciente masculino de 2 años y 6 meses, que incluye lesión intrusiva de dientes temporales anteriosuperiores y afectación de la dentición permanente. Las radiografías intrabucales confirman la dilatación coronaria del germen del incisivo lateral permanente así como la presencia de una masa de tejido calcificada en la zona del traumatismo, la cual es identificada una vez hecha su eliminación quirúrgica, como el incisivo lateral superior izquierdo permanente en estado malformativo. Se llevó a cabo el seguimiento del caso, realizando el mantenimiento del espacio y la restauración del incisivo central.



C-3. EVALUACIÓN *IN VIVO* DE LOS LOCALIZADORES ELECTRÓNICOS DE ÁPICE EN DENTICIÓN TEMPORAL

Casanovas M, Bellet JL

Master de Odontopediatría Integral. Universitat Internacional de Catalunya

Introducción: Los localizadores electrónicos de ápice están siendo utilizados con éxito en dentición permanente pero aún se duda de su fiabilidad en dentición temporal.

Objetivo: Determinar la fiabilidad de los localizadores electrónicos de ápice para medir la longitud radicular en molares decíduos durante la realización de una pulpectomía.

Material y método: Seleccionamos un grupo de 30 pacientes que requieren la exodoncia de un molar temporal, en el cual como mínimo una de sus raíces conserva 2/3 de su longitud total. Tras realizar una radiografía periapical, se procede a anestesiar el molar, posteriormente se aísla el campo operatorio con dique de goma, se efectúa la apertura cameral y finalmente se realizan las mediciones con el Root ZX® y el Propex®. Una vez realizada la extracción del molar se mide la longitud radicular real y es comparada con las longitudes obtenidas con los localizadores electrónicos de ápice.

Resultados: En los resultados preliminares tanto el Root ZX® como el Propex® son válidos para la determinación de la longitud radicular en molares temporales.

Conclusiones: Los localizadores electrónicos de ápice han sido poco utilizados en dentición temporal, sin embargo son una herramienta útil para la práctica diaria de pulpectomías.

C-4. ENSAYO DE LA CITOTOXICIDAD PULPAR DEL AGREGADO DE TRIÓXIDO MINERAL

Cortés O, García C, Pérez L, Alcaina A

Facultad de Medicina y Odontología. Universidad de Murcia

Sin duda, en Odontopediatría, la pulpotomía en los dientes temporales es uno de los tratamientos más frecuentes y a su vez más controvertidos. El Formocresol ha sido durante décadas el medicamento de elección pero su uso está ampliamente cuestionado por sus potenciales efectos indeseables. Son varias las alternativas que se han valorado. Entre ellas la aplicación de MTA, con resultados clínicos y radiológicos satisfactorios.

Objetivo: Ha sido comparar la citotoxicidad en un cultivo de fibroblastos pulpares, del MTA frente al IRM, como control positivo, mediante un ensayo de MTT.

Material y método: Para ello se obtuvo un cultivo de fibroblastos pulpares a partir de tejido pulpar humano extraído de premolares sanos. La citotoxicidad de los grupos de estudio (MTA y IRM) fue valorada mediante

un ensayo de MTT, tras una exposición de 24 horas a extractos de diversas concentraciones de los materiales estudiados. Como control negativo se empleó el medio de cultivo.

Resultados: La diferencias en los valores de viabilidad celular se analizaron mediante ANOVA. La citotoxicidad en el grupo de MTA fue menor que en el grupo de IRM.

Conclusión: El MTA mostró una buena biocompatibilidad pulpar que lo hace indicado como agente en las pulpotomías de molares primarios. alternativo, pero puede estar sujeto a modificaciones de su técnica inicial.

C-5. PROCEDIMIENTO DE APICOFORMACIÓN EN DIENTES ANTERIORES: MTA vs. CA(OH)₂

Alcaina A, Cortés O, García C, Pérez L

Facultad de Medicina y Odontología. Universidad de Murcia.

La apicoformación o apexificación es el tratamiento indicado para la inducción apical en dientes permanentes jóvenes con afectación del tejido pulpar.

Muchos materiales son los que se han recomendado, siendo el hidróxido de calcio el material más utilizado con un elevado éxito clínico. Recientemente han aparecido otros materiales como el agregado de trióxido mineral con una buena biocompatibilidad y adecuada adaptación marginal, siendo los resultados clínicos y radiológicos muy satisfactorios.

El **objetivo** de este trabajo ha sido describir las ventajas e inconvenientes de la utilización del Ca(OH)₂ y del MTA en el tratamiento de apicoformación.

Conclusión: Teniendo en cuenta las limitaciones del Ca(OH)₂, el MTA es un material alternativo, pero puede estar sujeto a modificaciones de su técnica inicial.

C-6. INSTRUMENTACIÓN MECÁNICA EN MOLARES TEMPORALES

Arregui M, Bellet JL

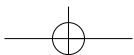
Máster de Odontopediatría Intergral. Universitat Internacional de Catalunya

Introducción: La aparición de la instrumentación mecánica para endodoncia a principios de los años 90, ha servido para que a finales del mismo período se iniciara la investigación sobre su uso en dentición temporal para la realización de pulpectomías.

La técnica rotatoria ha sido un gran avance en endodoncia y se han desarrollado varios sistemas desde sus inicios: GT, Profile, Protaper, K3.

Justificación: Realizamos una revisión bibliográfica y justificación de la literatura para conocer las diferentes técnicas, así como las peculiaridades de la instrumentación de conductos en dentición temporal.

Conclusión: Dada la escasez de literatura de instru-



mentación mecánica en odontopediatría son necesarios más estudios para valorar el éxito del tratamiento a largo plazo, la disminución del tiempo de trabajo y el confort en nuestros pacientes.

C-7. ALTERACIONES SEVERAS EN DIENTES PERMANENTES POSTERIOR A TRAUMATISMOS EN DIENTES TEMPORALES

Plaza Y, Galofré N, Cahuana A, Munguía D

Hospital Sant Joan de Déu. Universidad de Barcelona

Objetivo: Revisión de alteraciones severas en dientes permanentes como probable secuela de traumatismos en dientes temporales.

Material y método: Estudio retrospectivo, en pacientes remitidos al Hospital Sant Joan de Déu de Barcelona, en el periodo 1991-2004 por alteraciones severas en dientes anteriores. Se valoró: edad, sexo, antecedente de traumatismo en dentición temporal, alteración de la erupción, afectación coronal y radicular.

Resultados: Se estudiaron 12 casos (7 niñas y 5 niños) con edad media (7 años). Tuvieron antecedente de traumatismo 9/12 entre 2 y los 4 años. Se observaron alteraciones en incisivos superiores (9 casos), y 3 en inferiores. La alteración más frecuente fue la dilaceración y/o ectopia (9 casos), con fracaso de erupción (8 casos) y 1 caso de lesión osteolítica por un granuloma reparativo. La lesión más benigna fue la hipoplasia esmalte (2 casos). Fue necesario la extracción inmediata (3 casos) y post fracaso tras tracción ortodóncica (1 caso).

Conclusiones: Alteraciones severas del germen dental y fracaso de erupción, puede observarse como consecuencia de un traumatismo en dentición temporal. Los casos observados se diagnosticaron tardíamente. Se discute si una atención precoz puede mejorar la viabilidad y el pronóstico de estos dientes.

ORTODONCIA

C-8. TRATAMIENTO DE LA OCLUSIÓN CRUZADA POSTERIOR EN DENTICIÓN MIXTA

Català S, Rivera A, Font A, Casal C

Hospital Sant Joan de Déu. Universidad de Barcelona

Introducción: La oclusión cruzada posterior es una de las maloclusiones más frecuentes de la dentición temporal y mixta, con una prevalencia del 8 al 22%.

Objetivos: 1. Valorar la efectividad del tratamiento de la oclusión cruzada en la dentición mixta y la estabilidad de los resultados obtenidos. 2. Establecer las diferencias entre el tratamiento con aparatología fija y removible.

Material y método: Estudio clínico retrospectivo lon-

gitudinal. Se revisaron 66 historias clínicas del Departamento de Ortodoncia del Hospital Sant Joan de Déu. La muestra consistió en 66 pacientes (38 niñas, 22 niños), con una media de edad de 9,02 años. Esta muestra se dividió en dos grupos, pacientes tratados con aparatología fija y removible. Los criterios de inclusión fueron: unilateral en dentición mixta, oclusión cruzada posterior y tiempo mínimo de un año posttratamiento.

Resultados: El 60,69 % aparecía en el lado derecho y la secuencia más frecuente es 1ª molar superior permanente, el 2º y 1º molar deciduo y canino deciduo. La media de duración de tratamiento con aparatología fija fue menor (6,99 meses) que con removible (10,7 meses) sin ser estadísticamente significativo ($p < 0,05$). No se obtuvieron diferencias significativas en la estabilidad posttratamiento entre los grupos estudiados.

Conclusiones: Los resultados obtenidos demuestran que el tratamiento temprano de la oclusión cruzada unilateral es efectivo, indistintamente de la aparatología utilizada.

C-9. REVISIÓN DE 50 PACIENTES CON SEGUNDOS MOLARES INFERIORES ECTÓPICOS

Gastey E, Rivera A, Cahuana A, Casal C

Hospital Sant Joan de Déu. Universidad de Barcelona

Introducción: La presencia de segundos molares inferiores ectópicos (SMIE) es una entidad poco frecuente pero que plantea dificultades en el tratamiento ortodóncico.

Objetivos: Determinar: a) factores relacionados con la presencia de SMIE; y b) relación entre el grado de ectopia y la viabilidad del SMIE.

Material y método: Estudio retrospectivo sobre 50 pacientes con SMIE, 30 hembras y 20 varones, tratados en el Servicio de Ortodoncia del Hospital Sant Joan de Déu.

Se estudió en clínica: la afectación uni o bilateral, la discrepancia óseo-dentaria inferior y la oclusión; en la ortopantomografía: presencia de terceros molares, ángulo de inclinación del SMIE en relación al primer molar y altura (grados 1, 2 ó 3 según gravedad de la infraclusión); en la telerradiografía: longitud y plano mandibular, posición del incisivo inferior y clase esquelética. Se evaluó el tratamiento realizado en el SMIE (ligadura de latón, luxación, recolocación, o exodoncia).

Resultados: Se observaron 70 SMIE (20 bilaterales, 30 unilaterales). Se asoció más a mandíbula corta y presencia de terceros molares. Preciso exodoncia un 30%, y esta se relacionó con: un diagnóstico tardío, severidad de la infraclusión (grado 3) y ángulo de inclinación mayor a 35º con grado 2 de infraclusión. El ángulo de inclinación no guarda relación con la discrepancia óseo-dentaria.

Conclusiones: La SMIE tiene una relación directa con la presencia de terceros molares. La altura e inclinación del SMIE determinan la viabilidad y el plan de tratamiento.

C-10. INCISIVOS CENTRALES INCLUIDOS: REVISIÓN DE 58 CASOS

El Halabi L, Rivera A, Casal C

Hospital Sant Joan de Déu. Universidad de Barcelona

Introducción: Los incisivos incluidos se presentan con una frecuencia del 4% en el maxilar, siendo infrecuentes en la mandíbula. La etiología se relaciona con mayor frecuencia a la presencia de supernumerarios.

Objetivos: Evaluar etiología, evolución y tiempo de tratamiento. Valoración del estado periodontal, pulpar y radicular post tracción ortodóncico.

Material y método: Se realizó un estudio clínico transversal retrospectivo.

Se revisaron 58 pacientes (40 hombres y 18 mujeres) entre los años 1994 y 2005 con una edad promedio de 10,8 años.

En los casos traccionados ortodoncicamente se tomó como control el incisivo central contralateral. Se realizó: examen clínico, test de vitalidad pulpar, radiovisiografía.

Resultados: La etiología más frecuente es la presencia de un diente supernumerario 77,5%. El 41,37% de ellos erupcionaron espontáneamente después de la extracción del supernumerario y 43,1% necesitaron tratamiento ortodoncia-quirúrgico, un 15% no erupcionaron por anquilosis.

Conclusiones: La presencia de supernumerarios es la causa más común en la inclusión de incisivos centrales de la eliminación de la causa y otros requieren tratamiento ortodóncico-quirúrgico que conllevan a alteraciones pulpares, periodontales y radiculares.

C-11. CORRECCIÓN DE LA SOBREMORDIDA INCISAL CON APARATOLOGÍA FUNCIONAL

Míguez Contreras M, Macías Gago A, Romero Maroto M, de la Cruz Pérez J, del Valle González A
Universidad Rey Juan Carlos. Madrid

La aparatología funcional ha sido tradicionalmente un medio para tratar la clase II de origen mandibular (hipoplasia o retrognacia), existe controversia sobre los efectos que se pueden conseguir por el uso exclusivo de estos aparatos: ya sea ortopedia (estímulo de crecimiento mandibular) o camuflaje de la displasia por compensación dentoalveolar.

En la relación esquelética anteroposterior no hará énfasis en el uso de estos aparatos para la corrección del exceso de la sobremordida incisal en niños con dentición mixta.

Se analizan: las indicaciones, diseño, mordida constructiva, el mecanismo de acción, el tiempo de uso y grado de colaboración del paciente, ajustes necesarios y las claves en el diagnóstico (que indican el uso de estos)

para tener éxito en la clínica odontopediátrica con el tratamiento de estos casos.

Se presentan pacientes con sobremordida profunda anterior y las modificaciones realizadas a esta aparatología que aceleraron la erupción de los dientes posteriores durante el tratamiento, y de esta manera mejoraron antes dicha anomalía, permaneciendo estable años después del tratamiento.

C-12. ERUPCIÓN ECTÓPICA DEL 1^{er} MOLAR PERMANENTE SUPERIOR: DIAGNÓSTICO

Suárez MC, Barbería E, Maroto M

Facultad de Odontología. UCM

Objetivo: Diagnosticar precozmente las alteraciones de la trayectoria eruptiva del 1^{er} molar permanente superior (erupción ectópica).

Material y método: Estudio de las radiografías de 509 pacientes en dentición mixta 1^a fase, mensurando en milímetros el enclavamiento del molar permanente en el 2^o molar temporal. Asimismo, se estudió la magnitud de la reabsorción del molar temporal clasificándola en 4 grados según la gravedad.

Resultados: La frecuencia de erupción ectópica obtenida en la muestra estudiada fue de 4,3%. Se obtuvo la distribución por lados y sexo, así como la condición de uni o bilateralidad.

Conclusión: El diagnóstico precoz de esta patología eruptiva, el control de su evolución y la terapia terapéutica de esperar vigilando o intervenir evitarán alteraciones futuras en la oclusión y un desarrollo individual armónico.

C-13. FRACASO DE LA EXPANSIÓN RÁPIDA DEL MAXILAR: CARACTERÍSTICAS CLÍNICAS

De la Cruz Pérez J, Romero Maroto M, Macías Gago A, Míguez Contreras M, del Valle González A
Universidad Rey Juan Carlos. Madrid

Introducción: La ERM es un método ampliamente utilizado desde la divulgación por McNamara de los disyuntores de acrílico. Sin embargo, hemos constatado que, debido a una inadecuada situación del tornillo de expansión, ya sea por la dificultad física de situarlo en su lugar correcto, o por negligencia, con cierta frecuencia no se produce el efecto deseado, dando lugar única y exclusivamente a una expansión dentoalveolar. Presentamos las características clínicas más importantes que nos deben hacer sospechar su fracaso.

Material y método: Casos clínicos de distintos profesionales y diferentes laboratorios, a los que se colocaron disyuntores tipo McNamara, con una frecuencia de activación de 2/4 de vuelta diarios y en los que no se observó la separación sutural, se compararon con otros en los que esta sí se había logrado.

Resultados: Las principales características clínicas de los sujetos estudiados, son las siguientes: Inclinación vestibular de las caras oclusales de los sectores laterales. Inclinación de los procesos alveolares, que dan un aspecto engrosado a las paredes laterales del paladar. Afilamiento de la zona anterior retroincisal, que no adquiere la forma redondeada típica del paladar sometido a disyunción. Aspecto escalonado del paladar. Mantenimiento de la estrechez del fondo del paladar.

Conclusiones: Solicitar la colocación del tornillo a unos 3 milímetros de la mucosa de la bóveda. Si por la estrechez de ésta no fuera posible, colocar un tornillo más pequeño y colocar uno nuevo más tarde si fuera necesario. Realizar una radiografía oclusal de control, a las tres semanas del comienzo de la activación, para comprobar la separación de la sutura.

PATOLOGÍA ORAL

C-14. QUISTE PARADENTAL: REPORTE DE 21 CASOS

Munguía D, Cahuana A, Plaza Y

Hospital Sant Joan de Déu. Universidad de Barcelona

Objetivo: La revisión de casuística hospitalaria de pacientes odontológicos diagnosticados de quiste paradental (QPD).

Material y método: Estudio retrospectivo de 21 pacientes afectados de QPD tratados en el Hospital Sant Joan de Déu de Barcelona (1994-2005). De los cuales fueron 12 niños, 9 niñas con rango de edad de 7 a 11 años. Se evaluó la clínica (tumoración, infección, dolor), el tratamiento (legrado simple con colgajo, fenestración ósea, exodoncia), y la evolución 2 años después.

Resultados: En los 21 casos de QPD, se encontraron 24 dientes afectados, todos ellos en mandíbula, con una mayor incidencia en el primer molar, con una localización preferente en la cara vestibular. El tratamiento efectuado fue con antibiótico y en la mayoría legrado con colgajo de la lesión. A los dos años el tratamiento fue favorable en el 92%. En el resto (2 dientes) se exodonció, uno por persistencia del quiste y otro por anquilosis.

Conclusiones: El QPD es un quiste odontogénico que se atribuye a la proliferación de células de los restos epiteliales de Malassez, es un proceso inflamatorio poco frecuente, la mayoría se presentan infectados y su tratamiento con legrado de la lesión es favorable. El conocimiento de esta entidad, facilitaría su diagnóstico en fase asintomática, lo cual repercutiría en su pronóstico.

C-15. SALUD ORAL EN PACIENTES CON SÍNDROME DE PRADER-WILLI

García C, Cuba L, Cahuana A

Hospital Sant Joan de Déu. Universidad de Barcelona

Introducción: El síndrome de Prader-Willi, se caracteriza por presentar: obesidad, hipogonadismo, hipotonía, hiperfagia y una disminución de la producción de saliva.

Objetivo: Obtener: índice de caries, de higiene oral, medir el volumen de saliva en paciente con síndrome de Prader Willi visitados en el Hospital Sant Joan de Déu y compararlo con la población normal.

Material y método: Estudio transversal, descriptivo y comparativo en una población de Síndrome de Prader-Willi frente a una población normal. Se utilizaron Los índices CAOD y cod para caries, el índice O'Leary para higiene oral, y valoración de la cantidad de saliva estimulada mediante la masticación de parafina. Y control de dieta.

Resultados: En índice cod fue de 5 (rango 0-10). el índice O'Leary 56,25% (rango 25-87%). Valores superiores a la población normal. El volumen de saliva estimulada mediante masticación de parafina fue de 0,26ml/5min estimulación (rango 0,01-09), siendo este un valor muy inferior al de la población normal. Un 80% consiguieron controlar su dieta. En todos se observó retraso mental en grado variable

Conclusión: Estos pacientes tienen mayor riesgo de caries por la polifagia, que puede ser atenuada con control estricto de la dieta, sin embargo un factor determinante es la escasa producción de saliva. Un factor agravante es el retraso mental de grado variable.

C-16. SÍNDROME DE WILLIAMS: ESTUDIO DE 6 CASOS

Torres MG, Revollo J, Cahuana A

Hospital Sant Joan de Déu. Universidad de Barcelona

Objetivos: Revisión de las manifestaciones orofaciales, de pacientes afectados de Síndrome de Williams, atendidos en el Hospital Sant Joan de Déu, durante los años 1994-2005.

Material y método: Estudio transversal de 6 pacientes catalogados con síndrome de Williams. Se efectuó examen clínico y radiológico (panorámica y telerradiografía). Se valoró rasgos faciales, alteraciones dentales (microdoncia, agenesias, diastemas, caries), enfermedad periodontal y alteraciones de la oclusión.

Resultados: Se estudiaron 6 casos (varones, hembras) con rango de edad entre 3 y 10 años. Presentaron: cardiopatía (estenosis aórtica supraauricular) (5 casos), con retraso mental, con rasgos faciales típicos de síndrome de Williams (cara de duende, labio inferior hipotónico y evertido), cara maloclusión clase III (3 casos), microdoncia, protrusión dental y presencia de diastemas, sobretodo mandibular en los 6 casos y ausencia de enfermedad periodontal.

Conclusiones: El síndrome de Williams-Beuren, se trata de un cuadro genético, poco frecuente, dismórfico con alteraciones neurológicas y cardiopatía. Presentando características faciales típicas, destacando labios gruesos hipotónicos evertidos, boca grande, diastemas,

microdoncia, hipodoncia, prognatismo mandibular. Tiene interés para el odontopediatra por sus manifestaciones orofaciales y cardiopatía.

C-17. PERIODONTITIS AGRESIVA EN NIÑOS: PRESENTACIÓN DE TRES CASOS CLÍNICOS

González Y, Palma A, Cahuana A

Hospital Sant Joan de Déu. Universidad de Barcelona

Introducción: La enfermedad periodontal en niños tiene una menor prevalencia que en adultos, sin embargo ellos pueden presentar formas más severas. En algunos casos esta enfermedad es una manifestación de una patología sistémica subyacente y en otros casos, la causa es desconocida. Existe controversia en el manejo terapéutico de estos niños; entre una pauta conservadora y otra radical.

Objetivo: Descripción de casos clínicos afectos de periodontitis en edad pediátrica y revisión del protocolo actual del tratamiento.

Descripción de casos: Se presentan 3 casos de niños menores de 7 años sin patología sistémica asociada catalogados de periodontitis agresiva, tratados en el Hospital Sant Joan de Déu de Barcelona durante el periodo 2003-2005. Los tratamientos realizados incluyeron medidas de higiene oral, antibioticoterapia, raspados y exodoncias. Los resultados en relación a la detención de la enfermedad han sido favorables, a pesar de la pérdida de algunos dientes. Actualmente se mantiene bajo controles periódicos estrictos cada 8 semanas.

Comentarios: El reconocimiento y tratamiento precoz de la periodontitis en la infancia es importante porque de ellos depende el éxito. El tratamiento implica terapia antimicrobiana y exodoncias.

C-18. ODONTOMAS EN LA INFANCIA. REVISIÓN DE 22 CASOS

Farto J, Cahuana A, García C

Hospital Sant Joan de Déu. Universitat de Barcelona

Introducción: Los odontomas son tumores benignos de origen odontogénico. Se consideran frecuentes, asintomáticos, y causan retraso de erupción dental.

Objetivo: Revisión de casuística hospitalaria de los últimos 10 años en edad infantil.

Material y método: Estudio retrospectivo y descriptivo de los casos de odontomas diagnosticados y tratados en el Hospital Sant Joan de Déu de Barcelona en el periodo de 1994 a 2004.

Resultados: Se estudiaron 22 casos de odontomas. El rango de edad fue de 3 a 14 años. Fueron del tipo odontoma complejo 5, y del tipo compuesto 17. En la mayoría se observó una ubicación del odontoma por oclusal a los dientes, alterando su erupción. La reerupción de los dientes afectados estuvo relacionado con la edad de intervención y fue favorable cuando ésta era próxima al periodo de erupción natural.

Conclusión: El odontoma es un tumor asintomático que ocasiona alteraciones de la erupción de dientes. La edad de intervención es importante para evolución favorable del caso.

C-19. SÍNDROME ECC: A PROPÓSITO DE UN CASO

Gómez B, Barrera JM, Lozano I, González O, Mendoza A

Área de Odontopediatría. Departamento de Estomatología. Facultad de Odontología. Universidad de Sevilla

En 1860 Charles Darwin identificó el primer caso de displasia ectodérmica. El síndrome ECC es una forma poco frecuente de este grupo de enfermedades.

Las displasias ectodérmicas son un grupo de enfermedades genéticas con alteraciones en las distintas estructuras derivadas del ectodermo. Se han identificado 150 formas diferentes.

El caso clínico que presentamos corresponde a una niña de 14 años diagnosticada de displasia ectodérmica-anhidrótica (síndrome ECC: ectrodactilia, displasia ectodérmica y hendidura labiopalatina) que presenta todos los signos clínicos propios de este síndrome (anodoncia, anhidrosis e hipotricosis).

Se le realiza un tratamiento conservador, tras el cual se decide realizar un tratamiento ortodóncico. El objetivo es conservar el mayor número de piezas posibles, así como solventar el problema estético y funcional que presenta la paciente debido a la falta de piezas dentarias.

MANEJO DE LA CONDUCTA

C-20. EL NIÑO CON ALTERACIONES FÍSICAS. ¿PROBABLE RIESGO EN SU DESARROLLO PSICOSOCIAL?

Moreno Sinovas E, Planells del Pozo P

Universidad Complutense. Madrid

La imagen que tenemos de nosotros mismos, contribuye a fortalecer o minar nuestro desarrollo emocional. Numerosos estudios recogen, que tanto los niños de estatura corta, obesos,... como aquellos afectados por síndromes de escasa repercusión intelectual, pero con alguna deficiencia y física han sido y serán, probablemente, académica y socialmente discapacitados.

Objetivos: Conocer las repercusiones en el desarrollo psicosocial del niño con patrones físicos diferentes de la norma.

Materiales y método: Se ha realizado una búsqueda bibliográfica, a través de pubmed y hemerotecas de centros hospitalarios. Las palabras clave fueron: discapacidad, agresividad, depresión, *feed-back* social.

Resultados y discusión: El rechazo social experimentado por aquellos niños fuera de los cánones de belleza ideales, interfiere decisivamente en el desarrollo de su personalidad, comenzando desde la infancia con trastornos mentales más propios de los adultos. En un estudio reciente, sobre una muestra de 90 niños, 27 de ellos con estatura baja, cerca de la mitad padecían trastornos internos, depresión y problemas somáticos.

Conclusión: El odontopediatra, como profesional de la salud, debe prestar atención a todos los aspectos que rodean al niño, evitando aquellas terapéuticas que puedan agravar su problemática emocional y social.

C-21. MANEJO DE LA CONDUCTA MEDIANTE MEDIOS AUDIOVISUALES EN NIÑOS CON ANSIEDAD DENTAL

Guinot Jimeno F, Bellet Dalmau JL, Mayné Acién R, Barbero Castelblanque V

Máster de Odontopediatría Integral. Universitat Internacional de Catalunya.

Objetivo: Evaluar si existe una mejora del comportamiento de niños con ansiedad dental, mediante la visualización de películas de dibujos animados como método de distracción, mientras estén siendo sometidos a tratamiento dental convencional.

Material y método: 32 niños de entre 4 y 9 años de edad que hubiesen recibido tratamiento dental con anterioridad y mostrasen problema de ansiedad dental o conductas disruptivas participaron en el estudio, cuyo plan de tratamiento necesitase como mínimo dos visitas de tratamiento restaurador o pulpar (primera visita: control; segunda visita: visualización vídeo).

Las variables recogidas en ambas visitas y comparadas posteriormente fueron: ansiedad del niño percibida por parte de los padres, ansiedad del niño previa y posteriormente a la realización del tratamiento, dolor sufrido por el niño durante la visita, frecuencia cardiaca medida en diferentes momentos del tratamiento y comportamiento global del paciente.

Resultados: Se encontraron diferencias estadísticamente significativas respecto al comportamiento global del paciente entre ambas visitas, así como el 100% de los pacientes mostró preferencia por la visita de vídeo.

Conclusiones: Los medios audiovisuales utilizados como método de distracción en Odontopediatría, son válidos para lograr un mejor comportamiento y colaboración en niños con ansiedad dental.

C-22. INFLUENCIA DE LOS CAMBIOS SOCIOCULTURALES EN EL PACIENTE ODONTOPEDIÁTRICO

Vidal MN, Martín R, Paiva E, Planells P

Universidad Complutense. Madrid

Objetivos: 1. Conocer los cambios socioculturales del siglo XX en España y su efecto sobre la sociedad actual. 2. Entender las posibilidades de atención odontopediátrica en los niños de nuestra sociedad.

Material y método: Para la confección de este trabajo se realizó una búsqueda en pubmed, palabras clave: aversión a la autoridad, trastorno por déficit de atención, hiperactividad, niños no cooperadores.

Discusión y resultados: Los cambios sociales y culturales que ha sufrido España en el último siglo han sido la migración de masas desde las zonas rurales a las ciudades y la incorporación de la mujer a las labores. Además, se ha pasado de una sociedad patriarcal, autoritaria, con unos nexos familiares muy fuertes, a una sociedad donde la individualidad de las familias es cada vez más marcada y la permisividad a la hora de educar a los hijos es, cada vez, más frecuente.

Conclusiones: El odontopediatra debe tener en cuenta los cambios sociales y educacionales con la finalidad de evaluar y conocer el comportamiento de los pacientes infantiles durante el tratamiento dental.

C-23. USO DE LA SEDACIÓN CON ÓXIDO NITROSO EN ODONTOPEDIATRÍA

Broch S, Bellet L, Mayné R, Barbero V, Nieto A

Universitat Internacional de Catalunya. Máster de Odontopediatría Integral

Objetivos: El objetivo de esta comunicación va a ser realizar una revisión bibliográfica acerca de las últimas investigaciones sobre la sedación con óxido nitroso en odontopediatría e intentar explicar de manera gráfica y sencilla el manejo de dicha técnica.

Material y métodos: Vamos a partir de una revisión bibliográfica del uso del óxido nitroso en odontopediatría y posteriormente explicaremos de manera gráfica y sencilla el manejo de la técnica, juntamente con sus indicaciones y contraindicaciones.

Resultados: Las conclusiones obtenidas a partir de la revisión bibliográfica, la manipulación del equipo de óxido nitroso e incluso los efectos producidos por el óxido nitroso en nosotros mismos, nos aseguran una relajación y cooperación del paciente sin riesgos ni complicaciones.

Conclusiones: el uso de la sedación con óxido nitroso es una de las técnicas más experimentadas y probadas en el tiempo para ayudar a la relajación de los pacientes. Utilizando una técnica sencilla, con equipos modernos y seguros, vamos a conseguir una mayor cooperación del paciente y ello va a influir considerablemente en una buena praxis del profesional en menor tiempo y con mayor tranquilidad.

C-24. FLORES DE BACH: ¿UNA ALTERNATIVA EN ODONTOPEDIATRÍA?

Pereira AC, Bellet JL

Máster de Odontopediatría Integral. Universitat Internacional de Catalunya

Objetivos: El propósito del estudio es valorar si el uso de las flores de Bach antes de la consulta disminuye el miedo/ansiedad del paciente odontopediátrico.

Material y métodos: Se seleccionó una muestra de 20 niños/niñas de entre 3 y 12 años con un difícil manejo de la conducta en la consulta odontopediátrica.

Realizamos un estudio doble ciego, con 3 visitas de forma aleatoria: una control, una con el uso de las flores de Bach media hora antes de la consulta y otra visita placebo.

La ansiedad/miedo son valorados mediante la escala de Frankl, pulsioxímetro y el Sistema Cepos.

Resultados y conclusiones: Tras obtener los resultados, sería recomendable el uso de las flores de Bach en niños, ya que la disminución de la ansiedad/miedo fue considerable.

C-25. DIQUE DE GOMA EN ODONTOPEDIATRÍA: CONFORT DEL PACIENTE

Sanclemente C, Bellet JL

Máster de Odontopediatría Integral. Universitat Internacional de Catalunya

Introducción: El dique de goma fue creado por Sanford C. Barnum en 1864 con el fin de obtener un aislamiento absoluto del campo operatorio. El dique no solo ofrece ventajas en operatoria y endodoncia; además proporciona confort, comodidad, tranquilidad y disminución de la ansiedad. La ansiedad es un obstáculo que dificulta la realización con éxito de los tratamientos odontológicos, y especialmente en Odontopediatría.

Justificación: Se ha realizado una revisión bibliográfica de la literatura para demostrar en qué medida, el dique de goma representa para el paciente un instrumento para la reducción de la ansiedad. Heise (1991) y Gergley (1989) afirmaron que los pacientes preferían ser tratados con dique, ya que lo consideraban como una barrera de protección frente al riesgo de aspiraciones o degluciones accidentales de cuerpos extraños. Los pacientes valoraban la mayor rapidez de realización de los tratamientos gracias al dique. Además, las constantes fisiológicas registradas durante el tratamiento con dique, demostraban que la técnica era efectiva para disminuir de la ansiedad.

Conclusión: Al disminuir la ansiedad, aumenta el nivel de colaboración del paciente infantil. El dique de goma permite alcanzar con éxito nuestros tratamientos de la forma más eficiente, rápida y confortable para el paciente.

ANOMALÍAS DENTARIAS

C-26. GLOBODONCIA. A PROPÓSITO DE UN CASO

Villalón G, Gómez B, González O

Departamento de Odontopediatría. Facultad de Odontología. Universidad de Sevilla

La globodoncia es una anomalía dentaria muy poco frecuente que cursa con el aumento de tamaño de forma globular de los sectores posteriores en dentición temporal y permanente. Cursa habitualmente unido a un déficit auditivo en el síndrome conocido como oto-dental.

Presentamos el caso de un paciente que acude a la consulta con globodoncia, alteraciones oclusales, alteraciones periodontales y caries.

El tratamiento que se instauró consistió en una primera fase conservadora seguida de una terapia periodontal. Finalmente, y para estabilizar el caso, recurrimos a un tratamiento ortodóncico.

C-27. HIPOPLASIA DENTAL: POSIBLES ETIOLOGÍAS

Reyes Ortíz A, Corral Cumplido MJ, Gutiérrez Pérez L, Martín-Vidarte Martín A, Cerdán Gómez F, Rodríguez Toledo B

Departamento de Odontostomatología. Hospital Infantil San Rafael. Madrid

El incremento de pacientes que observamos con hipoplasia en dentición temporal y/o permanente en el Hospital San Rafael en estos últimos años, ha hecho que surja la necesidad de revisar y valorar los posibles factores etiológicos causantes de esta patología dental.

Recordamos que la hipoplasia dental se define como un defecto de la coronación estructural del esmalte que se aprecia en la alerona del estriete, producida por una hipomineralización o un déficit cualitativo del esmalte con una mineralización normal.

Estos defectos estructurales, pueden ser el resultado tanto de factores hereditarios como de factores medioambientales.

Material y método: Realizamos una revisión bibliográfica obtenida a través del PUBMED. Se han revisado 50 pacientes de edades comprendidas entre los 2 y 14 años remitidos a nuestro departamento de Estomatología del Hospital San Rafael, obteniendo información de un cuestionario orientado a establecer asociaciones entre factores etiológicos y manifestaciones de hipoplasia.

Objetivo: El objetivo del siguiente trabajo es revisar la literatura para conocer y valorar los posibles factores etiológicos así como los predisponentes asociados a la hipoplasia.

Conclusión: Basándonos en los resultados obtenidos, presentamos los factores etiológicos más destacables de la hipoplasia dental.

C-28. ANOMALÍAS DEL ESMALTE DENTARIO Y SU RELACIÓN CON LA ENFERMEDAD CELIACA

Beltri P, Polanco I¹, Barbería E², Planells P²

Universidad Europea. ¹Universidad Autónoma.

²Universidad Complutense. Madrid

Objetivos: Conocer la prevalencia de anomalías del esmalte dentario en pacientes con enfermedad celiaca y

estudiar la relación entre estas anomalías con la edad de introducción y retirada del gluten de la dieta.

Material y método: Para este estudio se seleccionaron 213 pacientes celíacos que estaban siendo tratados en el Servicio de Gastroenterología y Nutrición del Hospital Infantil Universitario La Paz. Se recogieron los antecedentes personales y la historia de la enfermedad celíaca y se realizó una exploración intraoral para evaluar la presencia de anomalías en el esmalte dentario.

Resultados: Un 43% de los pacientes celíacos presentaban anomalías en el esmalte dentario, siendo estas más frecuentes en aquellos pacientes que se encontraban en dentición permanente.

La edad a la que se introducía por primera vez el gluten en la dieta fue inferior en los pacientes que se encontraban en dentición permanente, así como también el grado de afectación dentaria era mayor en aquellos pacientes en los que la introducción del gluten había sido más precoz.

No se encontraron diferencias significativas en la edad de retirada del gluten entre los casos que presentaban anomalías en el esmalte y aquellos que no las presentaron.

MISCELÁNEA

C-29. BRUXISMO EN LA INFANCIA. ESTUDIO CLÍNICO

Miegimolle Herrero M, Planells del Pozo P, Miegimolle García C
Universidad Complutense. Madrid

Objetivos: Conocer las características clínicas de la patología del bruxismo en niños.

Material y método: La siguiente comunicación presenta una investigación acerca del bruxismo en la infancia, basada en un estudio de 50 casos y 51 controles.

La recogida de datos se plasmó en una historia clínica idónea diseñada para la investigación que constaba de una anamnesis seguida de una exploración detallada tanto extra como intraoral.

Resultados: Los resultados mostraron asociación significativa entre la presencia de la parafunción y determinadas características bien extraorales, como la forma de la cara (41,1% de fascies redondeada) bien intraorales estáticas, como la clase canina (clase II en el 62%) y severidad de las facetas (ausencia de facetas en 1,9%) e intraorales dinámicas como la desviación mandibular durante el movimiento de apertura y cierre (hacia derecha o izquierda en el 33%).

Conclusiones:

1. En la muestra evaluada, existen características clínicas propias del bruxismo infantil tanto a nivel extraoral como a nivel intraoral.

2. No existen diferencias clínicas entre las modalidades de apretamiento o rechinamiento dentario de manera estadísticamente significativa.

3. Serían necesarios posteriores estudios longitudinales que ayudaran a la confirmación de los hallazgos obtenidos en el presente estudio.

C-30. ¿AFECTA EL USO DE DESINFECTANTES CAVITARIOS EN LA ADHESIÓN?

Escobedo López AE, Bellet Dalmau JL, Mayné Acién R

Máster de Odontopediatría Integral. Universitat Internacional de Catalunya

Introducción: Un aspecto importante de una restauración, es la adhesión entre la estructura dental y el material de obturación para un tratamiento exitoso. El uso de un desinfectante en nuestra preparación puede afectar en dicha adhesión.

Objetivo: Valorar el beneficio del uso de un agente antimicrobiano al desinfectar una cavidad.

Resultados: Son varias las sustancias que se han utilizado en la desinfección de cavidades, tales como: clorhexidina, hipoclorito de sodio... pero algunos autores refieren que pueden afectar a la adhesión dentinaria.

Conclusiones: El grabado ácido proporciona un buen patrón para el sistema de adhesión y el uso de la gran mayoría de desinfectantes parece disminuir la adhesión del material restaurador a la superficie dentaria. Se necesitan más estudios in vivo que tengan una longevidad suficiente para determinar los beneficios de esta técnica y la necesidad de incorporar este procedimiento en la práctica diaria.

C-31. RADIOGRAFÍAS COMPUTARIZADAS. VENTAJAS E INCONVENIENTES. EVALUACIÓN DE LA CALIDAD PARA EL DIAGNÓSTICO

Barra Soto MJ, Barbería Leache E, Ortego Vidal R, Arenas González M

Máster en Odontopediatría. Universidad Complutense. Madrid

Objetivos: Analizar las ventajas e inconvenientes de las radiografías computerizadas vs las radiografías convencionales, comparando las cualidades y la calidad diagnóstica de unas y otras.

Material y método: Revisión bibliográfica de más de 40 artículos científicos relacionados con el tema.

Resultados: Las radiografías digitales presentan ventajas importantes como la necesidad de una dosis de radiación menor, ahorro de tiempo, fácil procesamiento y almacenaje, así como la posibilidad de manipularlas para facilitar el diagnóstico. Sin obviar ciertas características indeseables como, ser una costosa infraestructura, requerir de determinadas medidas para evitar infecciones cruzadas y los inconvenientes que ocasiona la rigidez de los sensores.

Actualmente, la utilidad diagnóstica de las radiografías digitales es, en términos generales, similar a la de las radiografías convencionales.

Conclusiones: Las radiografías digitales presentan grandes ventajas que superan los inconvenientes. Con respecto a la calidad para el diagnóstico, no presentan diferencias significativas entre unas y otras.

C-32. VALORACIÓN DE LOS TRATAMIENTOS ODONTOPEDIÁTRICOS HECHOS BAJO ANESTESIA GENERAL EN UNA MUESTRA DE LA POBLACIÓN ESPAÑOLA

Santa Eulalia Troisfontaines E, Arenas González M, Barbería Leache E

Facultad de Odontología. Universidad Complutense. Madrid

Objetivos: El objetivo del presente estudio es evaluar el porcentaje de éxito y fracaso de los procedimientos clínicos llevados a cabo bajo anestesia general en niños discapacitados y sanos con el fin de establecer diferencias estadísticas entre ellos.

Material y método: El estudio incluyó 47 pacientes pertenecientes al Programa de Atención Odontológica Integral a pacientes en edad infantil (directora: Dra. E. Barbería) que recibieron tratamiento odontológico, bajo anestesia general, agrupados en sanos (S) o discapacitados y/o médicos comprometidos (MCD); mayores o menores de 6 años. Se evaluaron: pulpotomías y obturaciones. Para la validación estadística se utilizó el test de chi cuadrado para variables no paramétricas y la T de Student para las paramétricas.

Resultados: El 65,96% de la muestra pertenecía al grupo sano y el 34,04% fueron MCD. La duración promedio de la anestesia fue 2 horas 25 minutos con un rango de 1 a 4 horas. El 87,23% de los niños volvieron a las revisiones. Se colocaron 105 coronas, 142 obturaciones y se realizaron 85 pulpotomías y 166 extracciones. La frecuencia de éxito fue 93,33% para las coronas, 96,47% para las pulpotomías y 90,15% para las obturaciones.

Conclusiones: La anestesia general es necesaria en algunos niños, pero debe incluirse un programa preventivo, remodelación conductual y revisiones para evitar una nueva anestesia general.

C-33. GIGANTISMO CEREBRAL: A PROPÓSITO DE UN CASO

Carracedo Cabaleiro E, Martín Sanjuán C
Servicio Madrileño de Salud

Objetivo: Descripción de un caso clínico: paciente atendido en la Unidad de Salud Bucodental para Personas Discapacitadas del Servicio Madrileño de la Salud, con diagnóstico de gigantismo cerebral o síndrome de Sotos.

Material y método: Se trata de un niño de 6 años de edad que presenta un gran desgaste dentario para su

edad, así como grandes destrucciones por caries. Se realiza el siguiente tratamiento odontopediátrico bajo anestesia general: tratamiento conservador en dentición temporal y permanente y profilaxis. Se realiza acompañamiento y otros cuidados enfermeros, así como aprendizaje de técnicas de higiene oral y hábitos dietéticos en los resultados posterior al tratamiento.

Resultados: En la revisión semestral se observa fístula en molares inferiores y se realiza la exodoncia (por proceso destructivo) con anestesia local en consulta.

Conclusiones: En un principio, fue necesario el tratamiento con anestesia general dado que éste era muy extenso y debido a la poca colaboración del paciente. En las siguientes visitas, con un adecuado manejo del comportamiento y escasa restricción física, hemos conseguido tratarle en consulta odontopediátrica tradicional.

Institución que financia: Servicio Madrileño de Salud. Área 2 de Atención Primaria.

C-34. PREMATURIDAD Y ALTERACIONES BUCODENTALES

Martín Sanjuán C, Carracedo Cabaleiro E
Servicio Madrileño de Salud

Objetivo: Descubrir la patología que presentan los niños prematuros atendidos en la Unidad de Salud Bucodental para Personas Discapacitadas (USBD-D) del Servicio Madrileño de Salud, así como sus hábitos parafuncionales.

Material y método: Se presentan los tratamientos odontopediátricos y los hábitos parafuncionales que tienen los niños prematuros que hemos atendido en la USBD-D porque asocian algún tipo de discapacidad.

Hemos realizado tratamiento conservador en dentición temporal y definitiva, tratamiento preventivo y exodoncias si ha sido necesario.

Resultados: El principal tratamiento realizado es el conservador de la prevención.

Conclusiones: La prematuridad, en nuestra muestra asociada a discapacidad física y/o psíquica puede presentar gran patología bucodental, así como frecuentes hábitos parafuncionales.

Institución financiadora de la investigación: Servicio Madrileño de la Salud. Área 2 de Atención Primaria.

CARIOLOGÍA/RESTAURADORA

C-35. CARIES PRECOCES Y SEVERAS DE LA INFANCIA: CASOS CLÍNICOS

Ferreira L, Espasa E¹, Boj J¹
Universidad Fernando Pessoa – Porto. ¹Universidad de Barcelona

A pesar de que los tiempos en que no se daba importancia a los dientes temporales ya ha pasado a la historia tras muchos años de esfuerzo por parte de nuestra profesión, todavía a pesar de las múltiples medidas preventivas instauradas para los niños, son muchos los dientes que terminan perdiéndose prematuramente por caries.

Se consideran "caries precoces y severas de la infancia": cualquier signo de caries de superficie lisa en niños menores de 3 años; de los 3 a los 5 años, una o más superficie cavitada, perdida (por caries), o superficie lisa obturada en los dientes antero-superiores o un número de superficies careadas, perdidas u obturadas ≥ 4 (3 años), ≥ 5 (4 años), o ≥ 6 (5 años).

La gran mayoría de los pequeños pacientes presenta una conducta favorable que permite la realización segura, eficaz y eficiente de los tratamientos. Cuando existen dificultades se utilizan métodos complementarios, como la sedación o la anestesia general, para poder tratarlos correctamente.

Se presentan casos clínicos de rehabilitaciones extensas y complejas de caries precoces y severas de la infancia tratados con la ayuda de técnicas de control de conducta, sedación consciente, y anestesia general, con resultados clínicos tras un año de tratamiento.

C-36. EFICACIA DE LAS RESINAS FLUIDAS Y SUS MÚLTIPLES USOS EN LA PRÁCTICA ODONTOLÓGICA

de León JL, Bellet Dalmau JL

Máster Odontopediatría Integral. Universitat Internacional de Catalunya

Justificación: En 1996 se introdujeron las resinas fluidas como nueva alternativa para obturar restauraciones. También se han empezado a utilizar como liners en cavidades clase I, II y V, entre otros muchos usos en prácticas odontológicas dando excelentes resultados.

Materiales y métodos: Hemos dirigido nuestro trabajo basándonos en revisiones bibliográficas existentes sobre el tema: -vía internet y revistas científicas.

Resultado: Se utiliza como liner en restauraciones por su capacidad a resistir la deformación plástica dando muy buenos resultados para superar la microfiltración. Otros usos que se han estudiado son como obturadores en ameloplastias, selladores de fosas y fisuras, reparadores en restauraciones provisionales protésicas, adhesivos para brackets en ortodoncia, entre otros muchos tratamientos. Han sido muchos los autores que han estudiado este tema, entre ellos: Corona SA, Olmez A, Perdigao J, Shimada Y, Haak R, entre otros.

Conclusión: El uso de este material ha demostrado que es un buen sellador y adhesivo entre resina y dentina y esmalte evitando microfiltraciones. Su uso cada vez es más común en el mundo odontológico dando excelentes resultados *in vivo* e *in vitro*.

C-37. APLICACIÓN DE ANESTÉSICOS TÓPICOS DE DISTINTOS SABORES EN EL PACIENTE ODONTOPEDIÁTRICO

Chele Marcillo JC, Bellet Dalmau JL, Mayné R, Urquizo G

Máster de Odontopediatría Integral. Universitat Internacional de Catalunya

Introducción: Los anestésicos tópicos son utilizados previos a la aplicación de anestesia local para disminuir las molestias que experimentan los pacientes con las inyecciones dentales. La capacidad de los anestésicos tópicos para penetrar en la mucosa oral y provocar anestesia está ampliamente justificada en la literatura.

Objetivos: Este estudio pretende determinar la aplicación de un gel anestésico tópico de sabor al gusto del niño y valorar si este proporciona un mejor inicio de tratamiento. Mediante la elección de tres sabores diferentes: Benzotop® (Brasil), respecto al Hurracaine® comercializado en España.

Material y métodos: La muestra fue de 30 niños entre cuatro y nueve años que requieren tratamiento dental en dos visitas con anestesia local. En la primera visita el odontólogo aplica el anestésico tópico sabor cereza (Hurracaine®), en la segunda visita el niño escoge uno de los tres sabores: frutti-frutti, menta, piña (Benzotop®). En ambos procedimientos se utilizó una escala visual análogo (EVA) y una escala visual del sabor diseñada para el paciente.

Resultados: Los resultados de esta investigación refuerzan la importancia de las variables psicológicas en la medición del dolor percibido durante los tratamientos dentales.

Conclusiones: Al poder elegir el anestésico tópico el niño se siente más integrado y participa en el procedimiento dental, esto nos permite un mejor manejo de la conducta del paciente.

Las casas comerciales deberían plantearse la opción de comercializar anestésicos tópicos de diferentes sabores en nuestro país.

C-38. "CARIES MEDICAMENTOSA": ENCUESTA A PEDIATRAS DE BARCELONA

Urquizo G, Bellet JL

Máster de Odontopediatría Integral. Universitat Internacional de Catalunya

Introducción: Es importante que los profesionales de la salud, tanto pediatras como odontopediatras, estén informados sobre los efectos secundarios de los medicamentos de la caries medicamentosa.

Objetivo: Evaluar el grado de conocimiento de los pediatras de Barcelona referente a la "caries medicamentosa" y cuáles son los medicamentos de mayor prescripción en sus consultas.

Material y método: Tras contactar con el Colegio Oficial de Médicos de Barcelona y la Sociedad Española de Pediatría se realizaron 300 encuestas con cinco preguntas concretas dirigidas a pediatras.

Resultados: En la mayoría de los casos el contenido de sacarosa de los medicamentos no es uno de los factores que más se tienen en cuenta a la hora de prescribir medicación en el paciente pediátrico. Esto, unido a la automedicación de los niños por parte de los padres ha provocado un aumento de la "caries medicamentosa".

Conclusiones: Es necesario concienciar a los pediatras y otros profesionales de la salud que trabajan en el área importante de la importancia de proteger y mantener no sólo el estado general del niño sino también la salud bucal.

C-39. ¿CÓMO EVALUAR LA EFICIENCIA DE UNA LÁMPARA DE FOTOPOLIMERIZACIÓN EN UNA RESINA COMPUESTA?

Cheesman H, Bellet JL, Barbero V, Mayné R
Máster de Odontopediatría Integral. Universitat Internacional de Catalunya

Justificación: Es notable el lanzamiento constante de lámparas de fotopolimerización en el mercado. Existen distintos tipos, como lo son: lámparas de tipo halógeno, de plasma, láser y LED de primera y segunda generación. Encontramos en la literatura que existen estudios elaborados por las casas comerciales fabricantes, exponiendo resultados de estudios propios para justificar su uso y elección en la consulta dental. Y otros artículos en donde se comparan lámparas de distinto tipo, para determinar su eficiencia en la polimerización.

Material y método: Se realizó una exhaustiva revisión bibliográfica y justificación de la literatura.

Resultados: en esta revisión bibliográfica se describe la forma de evaluar la eficiencia en la polimerización del composite, por distintos tipos de lámparas de fotopolimerización.

Conclusiones: Las lámparas de fotopolimerización LED de segunda generación son igual de efectivas que las de tipo halógeno, en la polimerización del composite. Es necesario realizar estudios con mayor tamaño muestral para obtener resultados estadísticamente significativos.

C-40. PRESERVACIÓN DEL HUESO ALVEOLAR A TRAVÉS DEL AUTOTRASPLANTE

González O, Gómez B, Mendoza A
Facultad de Odontología Universidad de Sevilla

Introducción: El autotrasplante dentario es una técnica discutida por muchos profesionales. En nuestro

departamento defendemos la validez del mismo siempre y cuando se respeten una serie de pautas que nos darán como resultado una situación exitosa del mismo.

Presentamos un caso clínico de una paciente en edad odontopediátrica que tras sufrir diversos traumatismos en el sector anterosuperior fue tratada con diversas técnicas terapéuticas.

Finalmente la pérdida prematura de uno de los incisivos superiores definitivos se optó por la realización de un autotrasplante para solventar dicha pérdida.

Tras varios años, se produce el fracaso de dicho autotrasplante pero sin embargo nos proporcionó una situación ideal para la colocación de dos implantes osteointegrados una vez concluida la etapa de crecimiento de la paciente.

En la actualidad ya se han realizado dichos implantes.

Por todo ello presentamos la bondad de este tratamiento odontopediátrico en casos de pérdidas dentarias prematuras aunque finalmente se produzca el fracaso de dicho autotrasplante como en el caso que exponemos.

C-41. VALORACIÓN DE LOS NIVELES DE ATENCIÓN ORAL EN NIÑOS BAJO TRATAMIENTO ONCOLÓGICO EN CENTROS HOSPITALARIOS DE BARCELONA

Parellada Insa A, Bellet Dalmau JL, Calistri Álvarez LV
Máster de Odontopediatría Integral. Universitat Internacional de Catalunya

Objetivo: El objetivo de este estudio es valorar el grado de atención oral que tienen los niños con tratamiento oncológico en los hospitales de Barcelona. Así como valorar la posible necesidad de que un odontopediatra colaborara con el equipo oncológico infantil, para poder ofrecer una mejor atención a estos niños.

Material y método: El estudio se basa en una encuesta, dirigida a los profesionales de la salud de los equipos oncológicos infantiles de los diferentes centros.

Se entregaron las encuestas personalmente al responsable del área oncológica infantil de cada centro.

Se recogieron un total de 47 encuestas, siendo 25 del Hospital de Sant Pau, 14 del Hospital Sant Joan de Déu, 8 de Vall d'Hebron.

Resultados y conclusiones: Sólo hay un centro hospitalario en Barcelona que disponga de Odontopediatra dentro del equipo oncológico. Con lo que sería conveniente estudiar la opción de que hubiera odontopediatras en los otros dos centros, para dar una mejor atención a estos niños.