

Primer molar inferior con cinco conductos

P. ROMERO OTERO, M. ROMERO MAROTO¹, A. M^a PARDO DE MIGUEL²

Profesora Asociada. ¹Profesor Titular. ²Profesora Colaboradora Honorífica. Clínica Odontológica Integrada Infantil. Facultad de Odontología. Murcia

RESUMEN

El número de conductos en los distintos dientes no es constante.

En el primer molar inferior, aunque lo más frecuente sea que existan tres conductos no es inusual encontrar cuatro y muy ocasionalmente más de cuatro.

En los molares inferiores que tienen cinco conductos, lo menos frecuente es que tengan tres conductos distales. Presentamos el caso de un primer molar inferior con cinco conductos, dos mesiales y tres distales.

PALABRAS CLAVE: Conductos radiculares. Variaciones anatómicas.

ABSTRACT

The number of canals is not constant in the different teeth. In the first lower molar, in spite of the common occurrence of three canals, it is not unusual to find four and very occasionally more than four.

In those lower molars which show five canals, the least frequent variation is that which shows three distal canals. We present a lower inferior molar with five canals, two mesial and three distal.

KEY WORDS: Root canals. Anatomical variation.

INTRODUCCIÓN

Los dos factores básicos para que un tratamiento endodóntico sea exitoso son la preparación completa de los conductos y su perfecto sellado. Sin embargo el número de conductos no es constante.

Se han descrito múltiples variaciones en la anatomía de los conductos radiculares de todos los dientes (1,2). La existencia de cuatro conductos en el primer molar inferior no es infrecuente; diversos autores sitúan el porcentaje alrededor del 30% (3-6). Aunque es poco frecuente, se han publicado algunos casos en los que se han encontrado cinco conductos.

En los molares inferiores, Goel (7) halló un 13% de casos con tres conductos mesiales, un 3,3% de casos con cuatro conductos mesiales y un 1,7% de casos con tres conductos distales.

Presentamos el caso de un primer molar inferior con cinco conductos, dos mesiales y tres distales.

CASO CLÍNICO

Un adolescente de 16 años de edad, acude a clínica refiriendo dolor en el primer molar inferior izquierdo.

Su historia médica no refleja nada significativo. El examen clínico muestra sensibilidad al frío y a la palpación en una antigua restauración de amalgama, no presentaba movilidad dental y la bolsa periodontal era menor de tres milímetros. Las radiografías no mostraban áreas radiolúcidas pero sí una retracción del cuerno pulpar distal (Fig. 1).

Tras evaluar la historia clínica del paciente y el estudio radiológico, se diagnosticó una pulpitis irreversible. Se prescribió tratamiento antibiótico (amoxicilina+ ac. clavulánico 875/125 mg) y tratamiento antiinflamatorio (ibuprofeno 600 mg) para los tres días posteriores al tratamiento endodóntico.

Después de aplicar la anestesia local (1 mg de Ultracain con epinefrina) se aisló el molar con dique de goma

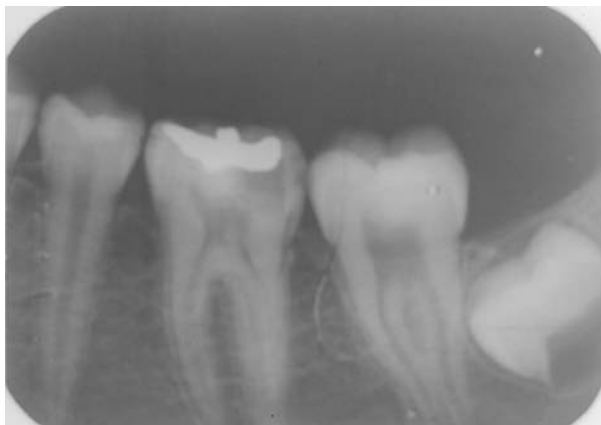

Fig. 1. Primer molar inferior con retracción del cuerno pulpar.

y se retiró la restauración de amalgama; al abrir la cámara pulpar para realizar la conductometría se descubrieron cinco conductos, dos mesiales y tres distales (Fig. 2).

Con la técnica de "Crown-down", se llegó con limas del 25 a los ápices de todos los conductos, a excepción del conducto central de la raíz distal al que se llegó con la 20. Después se rellenaron los conductos con gutapercha y cemento (AH plus) usando la técnica de condensación lateral y se colocó una obturación provisional (Cavit-espe) (Figs. 3 y 4). Tras una semana habían desaparecido todas las molestias.

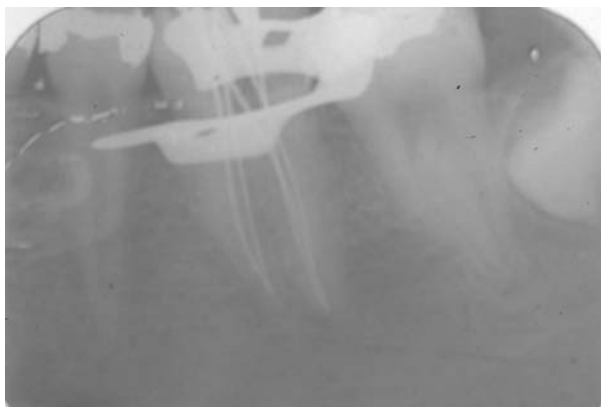

Fig. 2. Conductometría.

DISCUSIÓN

Antes de realizar cualquier tratamiento endodóntico es importante tener en cuenta la posibilidad de que exista un número variable de conductos.

Las bases principales para limitar el error en el tratamiento son el uso de radiografías, una meticulosa exploración con limas y la apertura correcta de la cámara pulpar que nos permita una visibilidad perfecta. Sin embargo las radiografías sólo nos permiten ver el diente en dos dimensiones, lo que limita su utilidad puesto que no permite diferenciar claramente todas las posibles variaciones morfológicas. Por esta razón es importante

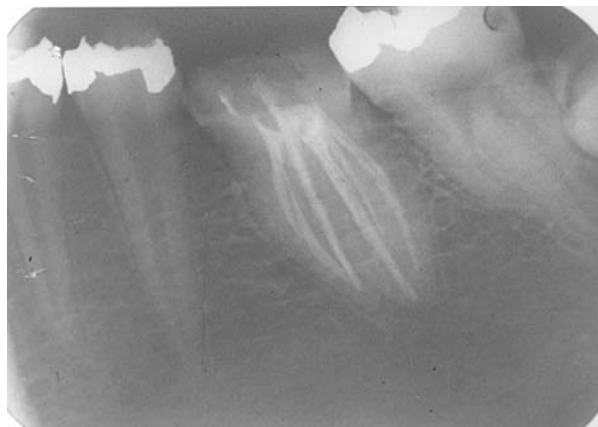

Fig. 3. Relleno de conductos.

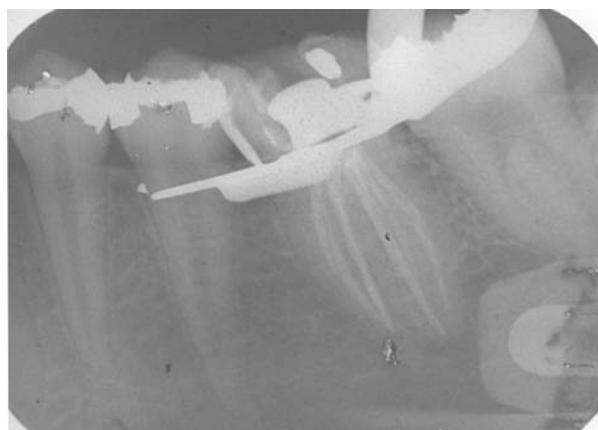


Fig. 4. Relleno de conductos.

hacer radiografías desde distintos ángulos que nos aporten varias imágenes del diente.

Con relación a la raíz distal, se han descrito diferentes modalidades anatómicas en lo referente al número de conductos, siendo la variación más frecuente (40%) la existencia de dos conductos distales (4,5). Se han publicado algunos casos en los que existían tres conductos distales (8-11) y Fabra Campos ha sugerido que es posible que el conducto distal sea extremadamente aplanado en sentido mesio-distal y que existe la posibilidad de que se divida en tres canales paralelos (12), Goel (7) da una frecuencia del 1,7% pero su muestra es muy pequeña, encontrándose sólo un caso con esta variación anatómica.

Por lo tanto es importante tener en cuenta la posible existencia de más conductos y la necesidad de realizar una apertura adecuada de forma que puedan descubrirse evitando así el fracaso del tratamiento endodóntico.

El caso descrito muestra una variación anatómica inusual pero justamente esta rareza es lo que destaca la necesidad de buscar un número poco frecuente de conductos al llevar a cabo el tratamiento endodóntico; la falta de localización de algún conducto es una de las causas más frecuentes de fracaso del tratamiento endodóntico, lo que obligará en un futuro a realizar un nuevo tratamiento de estos dientes.

CONCLUSIÓN

Una de las principales causas de fracaso en los tratamientos endodónticos es la falta de localización de algún conducto cuyo número y disposición son muy variables.

En odontopediatría es fundamental conocer a fondo la anatomía radicular, por la frecuencia con que en esta especialidad se realizan tratamientos de conductos tanto con ápice cerrado como con ápice abierto.

CORRESPONDENCIA:

Pilar Romero Otero
Clínica Odontológica Integrada Infantil
Clínica Odontológica Universitaria
Hospital Morales Meseguer. 2ª planta
Avda. Marqués de los Vélez, s/n
30008 Murcia
Tlf.- 968230061/615816497
Fax.- 968239565

BIBLIOGRAFÍA

- Holtman L. Root canal treatment of mandibular second premolar with four canals: a case report. *International Endodontic Journal* 1998; 31: 364-6.
- Orgunesser A, Kartal N. Three canals and two foramina in a mandibular canine. *Journal of endodontics* 1998; 24: 444-5.
- Yew S-C, Chan K. A retrospective study of endodontically treated mandibular first molars in a Chinese population. *Journal of Endodontics* 1993; 19: 471-3.
- Walker R. Root form and canal anatomy of mandibular first molars in a southern Chinese population. *Endodontics and Dental Traumatology* 1998; 4: 19-22.
- Fabra-Campos H. Unusual root anatomy of mandibular first molars. *Journal of Endodontics* 1985; 12: 568-72.
- Al-Nazhan S. Incidence of four canals in root -canal -treated mandibular first molars in a Saudi Arabian subpopulation. *International Endodontic Journal* 1999; 32: 49-52.
- Goel NK, Gils KS, Taneja JR. Study of root canals configuration in mandibular first permanent molar. *J Indian Soc Pedod Prev Dent* 1991; 8 (1): 12-14.
- Degrood ME, Cunningham CJ. Mandibular molar with five canals: report case. *Journal of Endodontics* 1997; 23: 60-2.
- Ricucci D. Three independent canals in the mesial root of a mandibular first molar. *Endod Dent Traumatol* 1997; 13: 47-9.
- González-González J. Mandibular first molar with five canals. *Endodontic practice* 1999; 2 (4): 30-7.
- Reichart P, Metah D. Three-rooted permanent mandibular first molars in the Thai community. *Dental Oral Epidemiology* 1981; 9: 191-2.
- Fabra Campos H. Anatomía clínica de los conductos radiculares de los primeros molares superiores e inferiores. *Arch Esp Morfol* 1997; 2: 85-94.