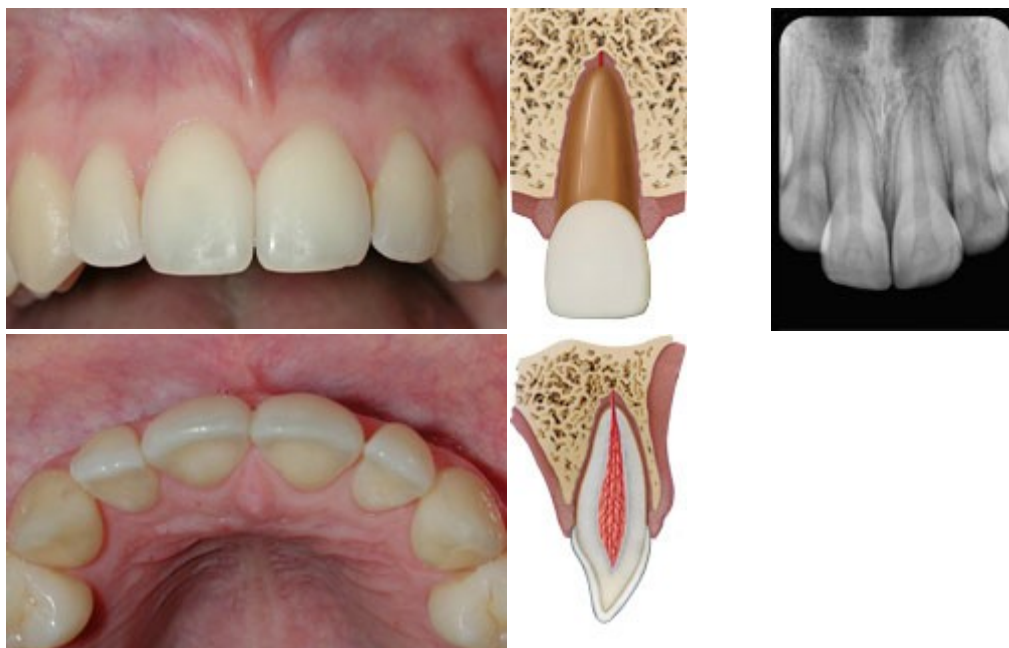

CONCUSIÓN

Descripción	<p>Traumatismo en las estructuras de soporte del diente sin incremento de la movilidad o desplazamiento del diente pero con dolor a la percusión aunque sin sangrado gingival.</p> <p>Los signos diagnósticos de concusión son transitorios por lo que no es posible diagnosticar la concusión si el examen clínico se hace varios días después del traumatismo.</p>
Signos visuales	Sin desplazamiento.
Test de percusión	Sensible al tacto o al golpeteo.
Test de movilidad	No existe incremento de la movilidad.
Test sensibilidad pulpar	<p>Generalmente, resultado positivo.</p> <p>El test es importante para establecer los riesgos futuros de complicaciones en la curación. Una falta de respuesta o test negativo indica un aumento del riesgo de que exista una futura necrosis pulpar.</p>
Hallazgos radiográficos	No anomalías radiográficas. El diente está en su sitio en el alveolo.
RX recomendadas	Proyecciones de rutina: oclusal, periapical y lateral desde mesial o distal del diente en cuestión, para descartar posibles desplazamientos o la presencia de una fractura radicular.

OBJETIVOS TERAPÉUTICOS

- No hay necesidad de tratamiento.

TRATAMIENTO

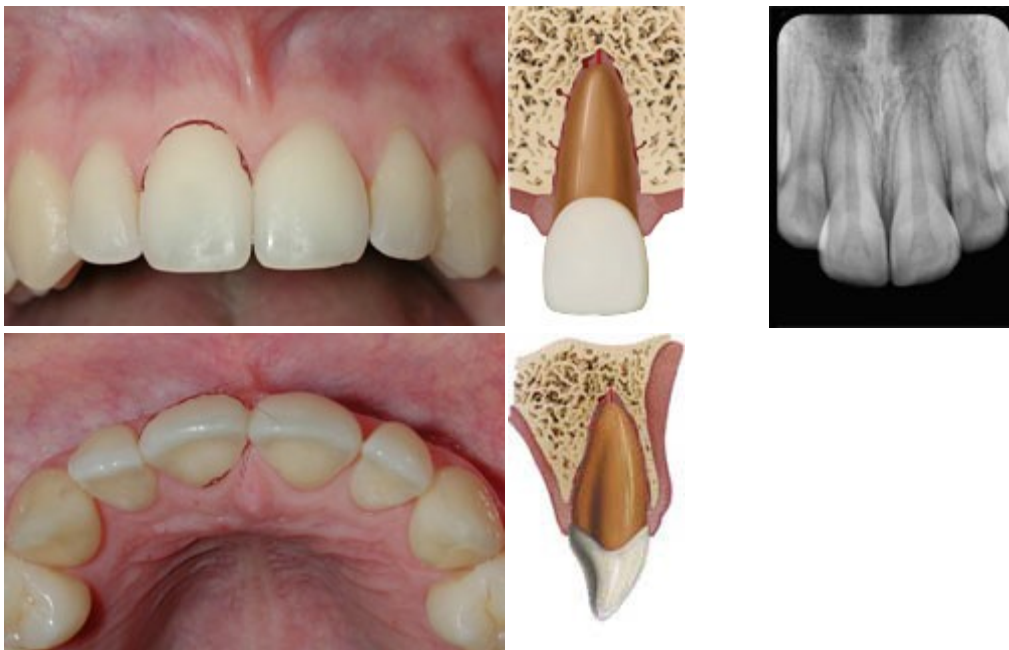
- Observar la evolución pulpar durante un año, por lo menos.

INSTRUCCIONES AL PACIENTE

- Dieta blanda durante 1 semana.
- La buena curación después de un traumatismo en el diente y los tejidos orales depende, en parte, de una buena higiene oral.
- Cepillarse los dientes después de cada comida con un cepillo suave y enjuagar clorhexidina al 0,1% dos veces al día durante una semana, tiene un efecto beneficioso para prevenir el acúmulo de placa y restos alimentarios.

SEGUIMIENTO

- Control clínico y radiográfico a las 4 semanas y al año.



SUBLUXACION

Descripción

Traumatismo en las estructuras de soporte del diente con incremento de la movilidad y dolor a la percusión aunque sin desplazamiento del diente. El sangrado en el *sulcus* gingival confirma el diagnóstico.

Los signos diagnósticos de subluxación son pasajeros; por tanto, no es posible diagnosticar una subluxación si el examen clínico se hace días después del accidente.

Signos visuales	Sin desplazamiento.
Test de percusión	Sensible al tacto o al golpeteo.
Test de movilidad	Incremento de movilidad.
Test sensibilidad pulpar	<p>El test puede ser inicialmente negativo indicando una lesión pulpar transitoria. Es conveniente monitorizar la respuesta pulpar hasta que se pueda establecer un diagnóstico fiable.</p> <p>Podemos encontrar un test de sensibilidad positivo en, aproximadamente, la mitad de los casos. El test es importante para establecer los riesgos futuros de complicaciones en la curación. Una falta de respuesta o test negativo indica un aumento del riesgo de que exista una futura necrosis pulpar.</p>
Hallazgos radiográficos	Generalmente, sin alteraciones radiográficas.
RX recomendadas	Proyecciones de rutina: oclusal, periapical y lateral desde mesial o distal del diente en cuestión, para poder descartar posibles desplazamientos.

OBJETIVOS TERAPÉUTICOS

- No hay necesidad de tratamiento.

TRATAMIENTO

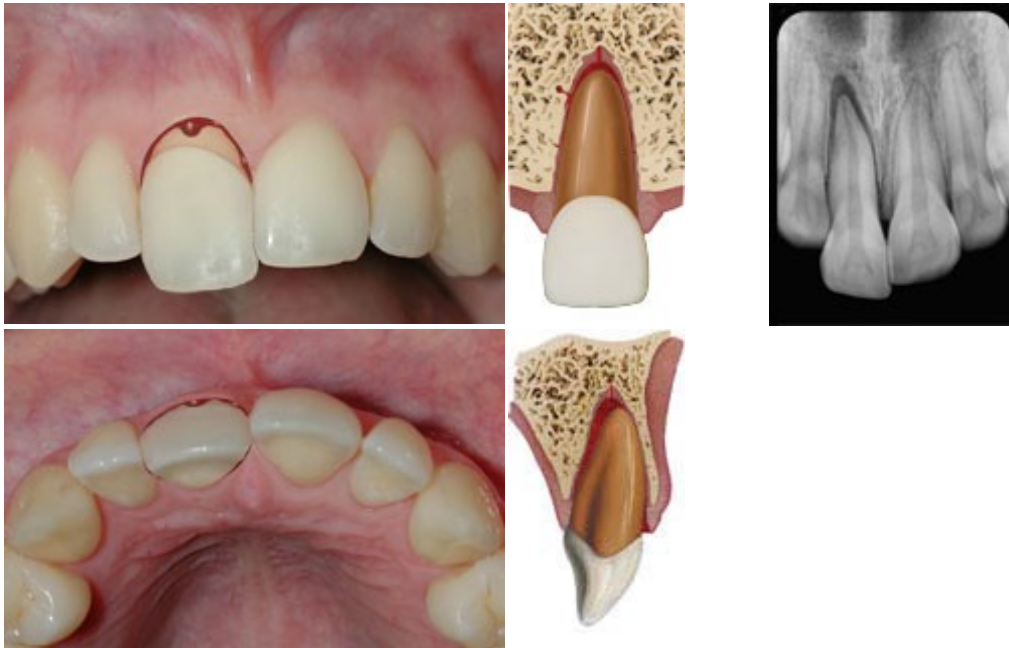
- No se necesita tratamiento; sin embargo, puede colocarse durante dos semanas, para comodidad del paciente, una férula flexible que estabilice el diente.

INSTRUCCIONES AL PACIENTE

- Dieta blanda durante 1 semana.
- La buena curación después de un traumatismo en el diente y los tejidos orales depende, en parte, de una buena higiene oral.
- Cepillarse los dientes después de cada comida con un cepillo suave y enjuagar clorhexidina al 0,1% dos veces al día durante una semana, tiene un efecto beneficioso para prevenir el acúmulo de placa y restos alimentarios.

SEGUIMIENTO

- Si se colocó una férula, retirarla a las 2 semanas.
- Control clínico y radiográfico a las 2 semanas, 3, 6 y 12 meses.
- Las decisiones referentes a la indicación o no de tratamiento endodóncico deben tomarse a los 2-3 meses.



LUXACIÓN EXTRUSIVA

Descripción

También llamada dislocación periférica o avulsión parcial es un desplazamiento parcial del diente dentro del alveolo y supone un traumatismo dentario caracterizado por una separación, total o parcial, del ligamento periodontal (LPD) con resultado de que el diente se afloja y se desplaza. El alveolo dentario permanece intacto en un caso de extrusión en contraposición a lo que ocurre en un caso de luxación lateral.

Además del desplazamiento axial, el diente suele presentar un componente de protrusión o retrusión. En casos con severa extrusión el componente de retrusión/protrusión puede ser muy pronunciado, pudiendo ser, en muchos casos, más pronunciado que el componente extrusivo.

Signos visuales

El diente se aprecia alargado.

Test de percusión

Sensibilidad a la percusión.

Test de movilidad

Excesivamente móvil.

Test sensibilidad pulpar

Normalmente hay una falta de respuesta excepto los dientes que presenten desplazamientos mínimos. El test es importante para establecer los riesgos futuros de complicaciones en la curación. Un test positivo al inicio indica un menor riesgo de que exista una futura necrosis pulpar.

En dientes inmaduros, no desarrollados al completo, suele observarse una revascularización pulpar, mientras que en dientes maduros, dicha revascularización puede ocurrir, a veces.

Hallazgos radiográficos

Se observa un aumento del espacio periodontal.

TRATAMIENTO

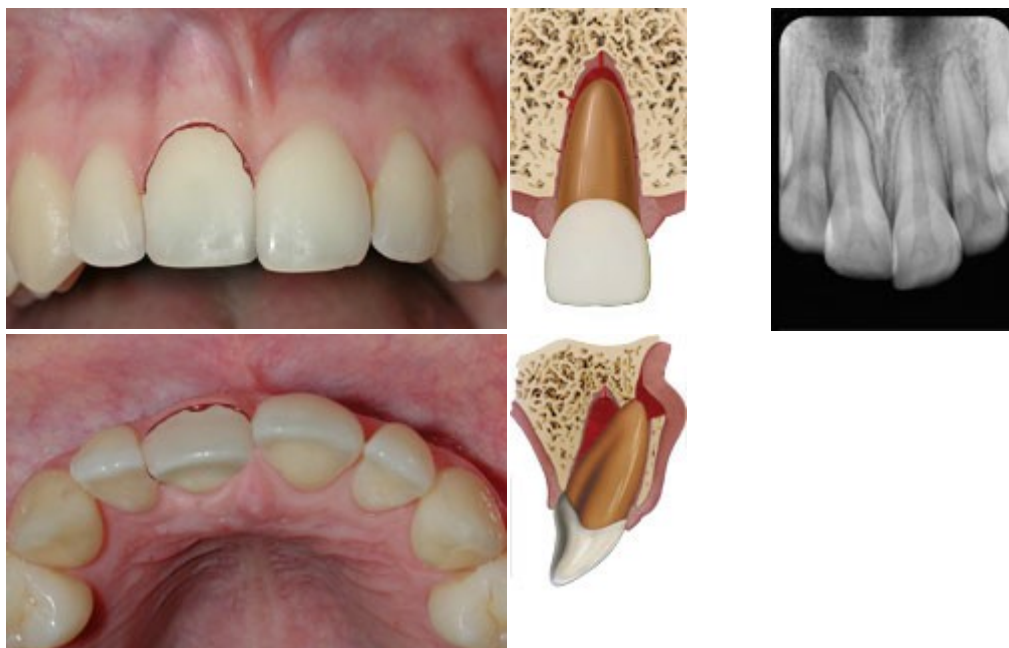
- La superficie radicular expuesta debe limpiarse con suero salino antes de reposicionar el diente.
Reposicionar el diente ejerciendo una ligera presión axial para alojar el diente, suavemente, en el alveolo. No suele ser necesario aplicar anestesia local.
- Estabilizar el diente durante dos semanas con una férula flexible.
- Es esencial monitorizar la respuesta pulpar para diagnosticar una reabsorción radicular asociada.
- **Ápice abierto:** La revascularización puede confirmarse radiográficamente al evidenciar que la formación radicular continua y se cierra el canal pulpar, volviendo a presentar una respuesta positiva al test de sensibilidad. Los signos clínicos y radiográficos de necrosis pulpar pueden ser apreciados a partir de las 4 semanas de evolución.
- **Ápice cerrado:** Una falta continua de respuesta pulpar a las pruebas de sensibilidad debe ser entendida como una evidencia de necrosis pulpar. Suele acompañarse de una imagen de rarefacción a nivel periapical y, muchas veces, alteración del color de la corona dental.

INSTRUCCIONES AL PACIENTE

- Dieta blanda durante 1 semana.
- La buena curación después de un traumatismo en el diente y los tejidos orales depende, en parte, de una buena higiene oral.
- Cepillarse los dientes después de cada comida con un cepillo suave y enjuagar clorhexidina al 0,1% dos veces al día durante una semana, tiene un efecto beneficioso para prevenir el acúmulo de placa y restos alimentarios.

SEGUIMIENTO

- Control clínico y radiográfico y remoción de la férula a las 2 semanas.
- Control clínico y radiográfico a las 2, 4, 6-8 semanas, 3, 6, 12 meses y anualmente durante 5 años.



LUXACIÓN LATERAL

Descripción	<p>Desplazamiento del diente en otro plano diferente al axial. El desplazamiento se acompaña de fractura de la tabla vestibular, de la palatina/lingual o de estallido del hueso alveolar.</p> <p>Las luxaciones laterales, al igual que las extrusiones, se caracterizan por una separación total o parcial del LPD. Sin embargo, las luxaciones laterales se ven complicadas por la fractura ósea alveolar y por la presencia de una zona de compresión a nivel cervical y, muchas veces, del área apical. Si se han fracturado ambos lados del alveolo, el traumatismo debe ser clasificado como una fractura alveolar (las fracturas alveolares raramente afectan un solo diente). En muchos casos de luxación lateral el ápice del diente ha sido forzado hacia el hueso alveolar debido al desplazamiento y, en estos casos, el diente suele presentar inmovilidad.</p>
Signos visuales	Desplazamiento hacia palatino/lingual o hacia vestibular.
Test de percusión	Suele producir un sonido metálico agudo (anquilótico).
Test de movilidad	Generalmente, inmóvil.
Test sensibilidad pulpar	<p>El test de sensibilidad probablemente dará una falta de respuesta excepto en dientes con mínimos desplazamientos.</p> <p>El test es importante para establecer los riesgos futuros de complicaciones en la curación. Un test positivo al inicio indica un menor riesgo de que exista una futura necrosis pulpar.</p>

Hallazgos radiográficos	El LPD presenta incremento del espacio periapical que se ve mejor en una proyección oclusal o una excéntrica.
RX recomendadas	Proyecciones de rutina: oclusal, periapical y lateral desde mesial o distal del diente en cuestión.

OBJETIVO TERAPÉUTICO

- Reposicionar y ferulizar el diente desplazado para facilitar la recuperación y curación pulpar y del ligamento periodontal.

TRATAMIENTO

- La superficie radicular expuesta debe limpiarse con un hisopo empapado en suero salino antes de reposicionar el diente.
- Aplicar anestesia local.
- Reposicionar el diente usando fórceps o presión digital para desimpactar el diente del hueso y, ejerciendo una ligera presión axial, alojar el diente, suavemente, en su posición original.
- Estabilizar el diente durante 4 semanas usando una férula flexible. Está indicado un periodo de 4 semanas debido a la presencia de fractura ósea asociada.
- Es esencial monitorizar la respuesta pulpar para diagnosticar una reabsorción radicular asociada. Si aparece necrosis pulpar está indicado el tratamiento endodóncico para prevenir la reabsorción radicular asociada a la infección.
- En dientes inmaduros en desarrollo, la revascularización puede ser confirmada radiográficamente al evidenciar que la formación radicular continua y se cierra el canal pulpar, volviendo a presentar una respuesta positiva al test de sensibilidad.
- En dientes completamente desarrollados, una falta continua de respuesta pulpar a las pruebas de sensibilidad (superior a 3 meses) debe ser entendida como una evidencia de necrosis pulpar. Suele acompañarse de una imagen radiolúcida a nivel periapical y, muchas veces, alteración del color de la corona dental.

REMOCIÓN DE LA FÉRULA

- Tras el periodo de ferulización – 4 semanas – ya puede retirarse la férula. Si se ha usado resina, hay que retirarla con una fresa y si es otro tipo de material, puede hacerse con un bisturí dental. De todos modos, debe sujetarse el diente con presión digital mientras se retira la férula.

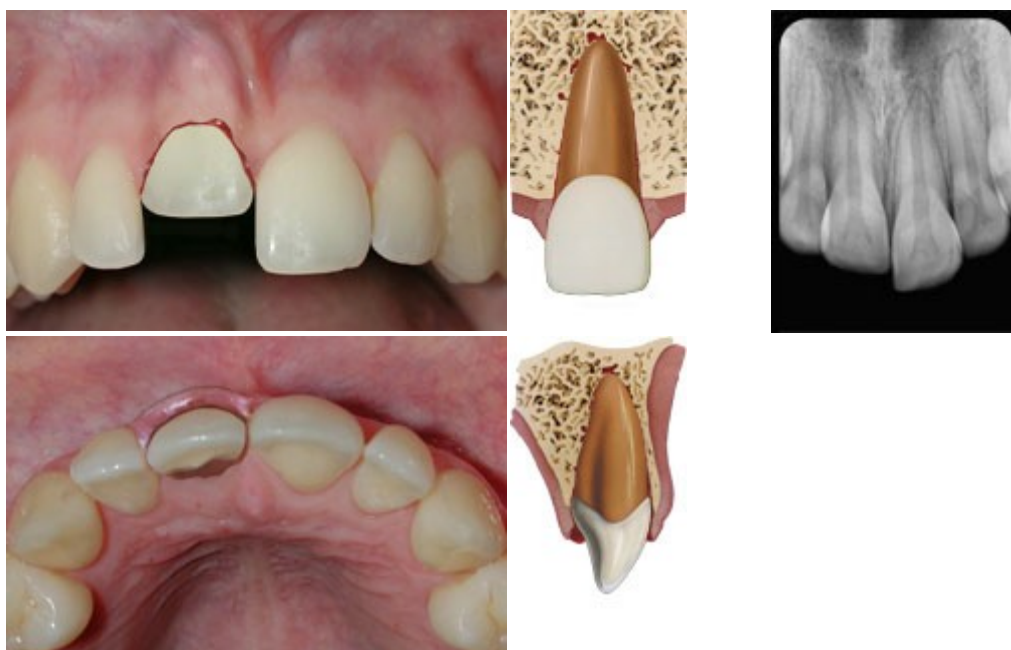
INSTRUCCIONES AL PACIENTE

- Dieta blanda durante 1 semana.

- La buena curación después de un traumatismo en el diente y los tejidos orales depende, en parte, de una buena higiene oral.
- Cepillarse los dientes después de cada comida con un cepillo suave y enjuagar clorhexidina al 0,1% dos veces al día durante una semana, tiene un efecto beneficioso para prevenir el acúmulo de placa y restos alimentarios.

SEGUIMIENTO

- Control clínico y radiográfico a las 2 semanas.
- Control clínico y radiográfico a las 2, 4 y 6-8 semanas, 3, 6 y doce meses y anualmente durante 5 años.
- Remoción de la férula a las 4 semanas.



LUXACIÓN INTRUSIVA

Descripción	Desplazamiento del diente hacia el hueso alveolar en el fondo del alveolo dentario. Este traumatismo se acompaña de explosión o fractura de la cavidad alveolar.
Signos visuales	El diente se desplaza axialmente hacia el hueso alveolar.
Test de percusión	El test de percusión dará, generalmente, un sonido metálico agudo (anquilótico).
Test de movilidad	El diente no presenta movilidad.
Test sensibilidad pulpar	El test de sensibilidad probablemente dará una falta de respuesta excepto en dientes con mínimos desplazamientos. El test es importante para establecer los riesgos futuros de complicaciones en la curación. Un test positivo al inicio

	<p>indica un menor riesgo de que exista una futura necrosis pulpar.</p> <p>Puede darse la revascularización pulpar en dientes inmaduros.</p>
Hallazgos radiográficos	<p>Suele apreciarse la ausencia, total o parcial, del espacio periodontal.</p>
RX recomendadas	<p>Proyecciones de rutina: oclusal, periapical y lateral desde mesial o distal del diente en cuestión, para descartar posibles desplazamientos.</p> <p>Si el diente está totalmente intruído, está indicada una proyección lateral para asegurar que el diente no haya penetrado en la cavidad nasal.</p>

TRATAMIENTO

- La intrusión dental está asociada con el riesgo potencial de pérdida del diente debido a reabsorción radicular progresiva, por anquilosis o por reabsorción como consecuencia de infección.
- Los métodos siguientes están parcialmente basados en la evidencia.
 - 1. Erupción espontánea.**
 - Este es el tratamiento de elección para los casos de dentición permanente inmadura con formación radicular incompleta con intrusión mínima o moderada. Se ha observado que este tratamiento produce, de manera significativa, menos complicaciones en el periodo de curación que la reposición, bien ortodóncica, bien quirúrgica.
 - Si no se observa movimiento del diente en unas pocas semanas se deberá hacer reposición, ortodóncica o quirúrgica, antes de que se produzca una anquilosis dental.
 - 2. Reposición ortodóncica.**
 - Esta opción es la preferible en el caso de pacientes que demanden tratamiento tardío. Este tratamiento permite la reparación del reborde marginal alveolar a la vez que se produce la lenta reposición del diente.
 - 3. Reposición quirúrgica.**
 - Esta técnica terapéutica es preferible en la fase aguda. Una intrusión que intruya una porción importante del diente – más de 7mm – es una indicación para la reposición quirúrgica del diente.
 - 4. Común para todos los tratamientos.**
 - El tratamiento endodóncico puede prevenir que la necrosis pulpar provoque una reabsorción radicular asociada a la infección. El tratamiento endodóncico debe ser considerado en todos los casos

que presenten formación radicular completa en los que la posibilidad de revascularización de la pulpa es nula. El tratamiento endodóncico se debería iniciar a las 3-4 semanas después del traumatismo aunque se recomienda la obturación provisional del conducto con hidróxido de calcio.

Elección del tratamiento

Los factores que determinan la elección del tratamiento son: edad, nivel de intrusión y estadio de desarrollo radicular.

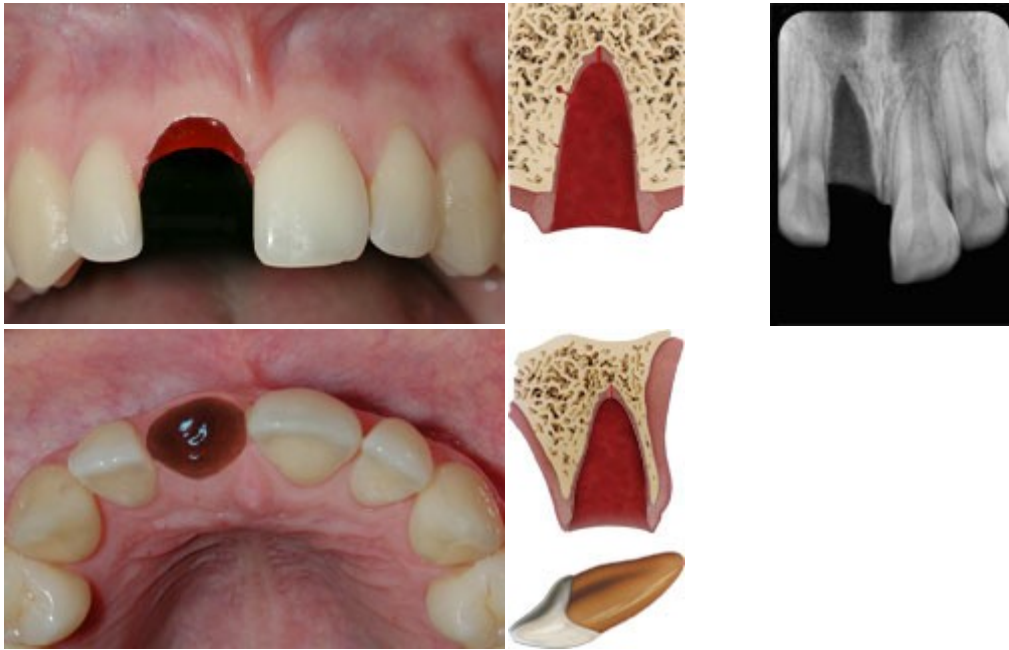
RAÍZ	INTRUSIÓN	REPOSICIÓN		
		<i>Espontánea</i>	<i>Ortodoncia</i>	<i>Cirugía</i>
ÁPICE ABIERTO	Hasta 7mm	X		
	Más de 7mm		X	X
ÁPICE CERRADO	Hasta 3mm	X		
	De 3 a 7mm		X	X
	Más de 7mm			X

INSTRUCCIONES AL PACIENTE

- Dieta blanda durante 1 semana.
- La buena curación después de un traumatismo en el diente y los tejidos orales depende, en parte, de una buena higiene oral. Cepillarse los dientes después de cada comida con un cepillo suave y enjuagar clorhexidina al 0,1% dos veces al día durante una semana tiene un efecto beneficioso para prevenir el acúmulo de placa y restos alimentarios.

Seguimiento

- Control clínico y radiográfico a las 2, 4 y 6-8 semanas, 3, 6 y doce meses y anualmente durante 5 años.
- Si se colocó férula, remoción a las 4 semanas.



AVULSIÓN O EXARTICULACIÓN

PRIMEROS AUXILIOS EN LA AVULSIÓN DENTAL

- Los dentistas deben estar preparados para poder informar al público sobre los primeros auxilios en casos de dientes avulsionados.
- Un diente permanente avulsionado es una de las pocas situaciones reales de emergencia en odontología.
- Además de sensibilizar al público mediante campañas publicitarias, los profesionales de la salud, familiares y profesores deberían recibir información de cómo proceder ante estos graves traumatismos inesperados. Pueden darse, también, instrucciones telefónicas a los familiares en el lugar del traumatismo.

Ante un diente avulsionado:

1. Asegurarse de que no es un diente temporal ya que no deben reimplantarse.
2. Mantener al paciente en calma.
3. Encontrar el diente y cogerlo por la corona. Evitar tocar la raíz.
4. Si el diente está sucio, lavarlo con agua corriente durante 10 segundos.
5. Animar al paciente/padres a reimplantar el diente y reposicionarlo en el alveolo.
Hacer morder en un pañuelo para mantenerlo en posición.
6. Si eso no fuera posible, poner el diente en un medio de conservación adecuado (vaso de leche, suero o soluciones adecuadas al efecto como la solución salina balanceada de Hank). El diente puede ser transportado, también, en la boca guardándolo entre los molares o en el interior de la mejilla. Evítese guardarlo en agua.
7. Buscar tratamiento dental de urgencia, inmediatamente.

En el sitio web de la IADT (*International Association for Dental Traumatology*) puede encontrarse el póster **"Salvar un diente"**.

El acceso es para todos los públicos: <http://www.iadt-dentaltrauma.org/>

Descripción	El diente está completamente fuera del alveolo. Clínicamente, la cavidad alveolar está vacía o rellena por un coágulo.
Signos visuales	El diente ha sido extraído de su alveolo.
Test de percusión	No indicado.
Test de movilidad	No indicado.
Test de sensibilidad pulpar	No indicado.
Hallazgos radiográficos	Si la apariencia visual indica la sospecha de una posible intrusión, fractura radicular, fractura alveolar o fractura maxilar, debe tomarse una proyección oclusal para confirmar el diagnóstico.
RX recomendadas	Proyecciones de rutina: oclusal, periapical y lateral desde mesial o distal del diente en cuestión.

Desde un punto de vista clínico, es importante que el clínico evalúe la condición de las células del ligamento periodontal (LP) clasificando al diente avulsionado en uno de los siguientes tres grupos antes de comenzar el tratamiento:

1. Las células del LP son probablemente viables. El diente ha sido replantado de inmediato en muy poco tiempo (unos 15 minutos como máximo) en el lugar del accidente.
2. Las células del LP pueden ser viables pero están comprometidas. El diente se ha guardado en un medio de almacenaje (por ejemplo, leche, solución salina de Hank, saliva o suero salino) y el tiempo total extraoral ha sido inferior a 60 minutos.
3. Es probable que las células del LP no sean viables. El tiempo total extraoral ha sido mayor de 60 minutos, independientemente de que el diente haya sido almacenado en un medio o no.

Estos tres grupos brindan orientación al dentista sobre el pronóstico del diente. A pesar de que si se producen excepciones al pronóstico, el tratamiento no cambiará, pero puede guiar al dentista en la toma de decisiones de tratamiento.

Además, distinguiremos entre dientes con ápice cerrado o maduros y dientes con ápice abierto o inmaduros.

TRATAMIENTO ÁPICE CERRADO: Diente reimplantado antes de la llegada del paciente a la consulta

- Dejar el diente en su lugar.
- Limpiar la zona con espray de agua, solución salina o clorhexidina.
- Suturar las heridas gingivales si las hubiere.
- Verificar la correcta posición del diente tanto clínica como radiográficamente.

- Colocar una férula flexible durante 2 semanas. Como alternativa se puede usar nylon de pescar de 0.13 a 0.25mm. En caso de que se acompañe de fractura ósea, la férula será más rígida y se mantendrá por 4 semanas.
- Pautar los antibióticos sistémicos habituales a las dosis apropiadas.
- Si el diente avulsionado ha estado en contacto con el suelo y si se desconoce si el paciente tiene o no la cobertura antitetánica, derivar a su médico para dosis de refuerzo antitetánico.
- Iniciar el tratamiento endodóncico de 7 a 10 días después de haber reimplantado el diente y antes de retirar la férula.

TRATAMIENTO ÁPICE CERRADO: Tiempo seco extraoral menor de 60 minutos

El diente ha estado en seco o se ha mantenido en leche, saliva, solución salina o en una solución fisiológica de almacenamiento (Hank).

- Lavar la raíz y el foramen apical con un chorro de solución salina y sumergir el diente en solución salina mientras se eliminan la suciedad y el tejido muerto de la superficie radicular.
- Administrar anestesia local.
- Irrigar el alveolo con solución salina.
- Examinar el alveolo. Si la pared alveolar estuviera fracturada, reducir la fractura con suavidad.
- Reimplantar el diente ejerciendo una presión suave. No ejercer fuerza.
- Suturar las heridas gingivales si las hubiere.
- Verificar la correcta posición del diente, tanto clínica como radiográficamente.
- Colocar una férula flexible durante 2 semanas. Mantenerla lejos de la encía. Como alternativa se puede usar nylon de pescar de 0.13 a 0.25mm. En caso de que se acompañe de fractura ósea, la férula será más rígida y se mantendrá por 4 semanas.
- Administrar los antibióticos sistémicos habituales a las dosis apropiadas.
- Si el diente avulsionado ha estado en contacto con el suelo y si se desconoce si el paciente tiene o no la cobertura antitetánica, derivar a su médico para dosis de refuerzo antitetánico.
- Iniciar el tratamiento endodóncico de 7 a 10 días después de haber reimplantado el diente y antes de retirar la férula.

TRATAMIENTO ÁPICE CERRADO: Tiempo seco extraoral mayor de 60 minutos

El retraso en reimplantar el diente tiene un pronóstico muy pobre a largo plazo. El LP estará necrótico y no se va a recuperar. Cuando se produce un reimplante tardío se pretende que se estimule el crecimiento del hueso alveolar para que encapsule al diente reimplantado. Se espera que, posteriormente, el diente se anquiloze, se reabsorba la raíz y, eventualmente, se pierda el diente.

- Limpiar el diente agitándolo en suero salino o usar una gasa empapada en suero salino para retirar con cuidado los restos de suciedad y tejido necrótico de la superficie radicular.

- Mantener el diente en medio de conservación mientras se explora al paciente y se realiza la historia clínica.
- El tratamiento de conductos puede realizarse antes de la reimplantación (aprovechando el foramen apical) o puede hacerse de 7 a 10 días después.
- Administrar anestesia local.
- Irrigar el alveolo con suero salino.
- Examinar la integridad del alveolo. Si la pared alveolar estuviera fracturada, reducir la fractura con suavidad.
- Reimplantar el diente ejerciendo una presión suave. No usar la fuerza.
- Suturar las heridas gingivales si las hubiere.
- Verificar la correcta posición del diente tanto clínica como radiográficamente.
- Colocar una férula flexible durante 2 semanas con alambre de 0.4mm. Como alternativa se puede usar nylon de pescar de 0.13 a 0.25mm. En caso de que se acompañe de fractura ósea, la férula será más rígida y se mantendrá por 4 semanas.
- Administrar los antibióticos sistémicos habituales a las dosis apropiadas.
- Si el diente avulsionado ha estado en contacto con el suelo y si se desconoce si el paciente tiene o no la cobertura antitetánica, derivar a su médico para dosis de refuerzo antitetánico.

En todos los casos de TRATAMIENTO ÁPICE CERRADO:

Instrucciones al paciente

- Evitar la práctica de deportes de contacto y dieta blanda durante 2 semanas.
- Cepillarse los dientes después de cada comida con un cepillo de dientes suave y usar enjuagues de clorhexidina al 0,12%, dos veces al día durante una semana.

Seguimiento

- Si el tratamiento endodóncico no se realizó al inicio del tratamiento, realizar tratamiento endodóncico a los 7-10 días después del reimplante.
- Rellenar el canal con hidróxido cálcico durante un mes seguido por un relleno convencional. Como alternativa, puede rellenarse el conducto con una pasta de antibiótico y corticosteroides que se coloca inmediatamente después de la reimplantación y se deja, por lo menos, durante dos semanas.
- Retirar la férula a las 2 semanas.
- Control clínico y radiográfico a las 2 y 4 semanas, 3, 6 y 12 meses y anualmente en adelante.
- Tras un reimplante tardío, la anquilosis es inevitable y debe tomarse en consideración. En niños y adolescentes la anquilosis se observa como una infraposición dentaria, por lo que ha de cuidarse la comunicación con los padres y cuidadores para que conozcan esta posible evolución. Puede ser necesario realizar una decoronación cuando la infraposición sea mayor de 1mm.

TRATAMIENTO ÁPICE ABIERTO: Diente reimplantado antes de la llegada del paciente a la consulta

- Dejar el diente en su lugar.
- Limpiar la zona con spray de agua, solución salina o clorhexidina.
- Suturar las heridas gingivales si las hubiere.
- Verificar la correcta posición del diente tanto clínica como radiográficamente.
- Colocar una férula flexible durante 2 semanas aunque los dientes inmaduros cortos necesitarán un mayor tiempo ferulizados. Como alternativa se puede usar nylon de pescar de 0.13 a 0.25mm. En caso de que se acompañe de fractura ósea, la férula será más rígida y se mantendrá por 4 semanas.
- Administrar los antibióticos sistémicos habituales a las dosis apropiadas.
- Si el diente avulsionado ha estado en contacto con el suelo y si se desconoce si el paciente tiene o no la cobertura antitetánica, derivar a su médico para dosis de refuerzo antitetánico.
- Lo que se pretende al reimplantar un diente inmaduro aún en desarrollo es dar tiempo para que se pueda revascularizar la pulpa. En el caso que no ocurra, está indicado el tratamiento endodóncico del diente.

TRATAMIENTO ÁPICE ABIERTO: Tiempo seco extraoral menor de 60 minutos

El diente ha estado en seco menos de 60 minutos o se ha mantenido en leche, saliva, solución salina o en una solución fisiológica de almacenamiento (Hank).

- Limpiar la superficie radicular y el foramen apical con un chorro de solución salina.
- Mantener el diente en medio de conservación mientras se explora al paciente y se realiza la historia clínica.
- Aplicar anestesia local.
- Limpiar el alveolo con solución salina.
- Examinar el alveolo. Si la pared alveolar estuviera fracturada, reducir la fractura con suavidad.
- Reimplantar el diente ejerciendo una presión suave.
- Suturar las heridas gingivales si las hubiere.
- Verificar la correcta posición del diente reimplantado tanto clínica como radiográficamente.
- Colocar una férula flexible durante 2 semanas. Como alternativa se puede usar nylon de pescar de 0.13 a 0.25mm. En caso de que se acompañe de fractura ósea, la férula será más rígida y se mantendrá por 4 semanas.
- Administrar los antibióticos sistémicos habituales a las dosis apropiadas.
- Si el diente avulsionado ha estado en contacto con el suelo y si se desconoce si el paciente tiene o no la cobertura antitetánica, derivar a su médico para dosis de refuerzo antitetánico.
- Lo que se pretende al reimplantar un diente inmaduro aún en desarrollo es dar tiempo para que se pueda revascularizar la pulpa. En el caso que no ocurra, está indicado el tratamiento endodóncico del diente.

- Debe evaluarse el riesgo de reabsorción radicular debida a infección frente a las posibilidades de revascularización.

TRATAMIENTO ÁPICE ABIERTO: Tiempo seco extraoral mayor de 60 minutos

El retraso en reimplantar el diente tiene un pronóstico muy pobre a largo plazo. El LP estará necrótico y no se va a recuperar. Cuando se produce un reimplante tardío se pretende que se estimule el crecimiento del hueso alveolar para que encapsule al diente reimplantado. Se espera que, posteriormente, el diente se anquiloze, se reabsorba la raíz y, eventualmente, se pierda el diente.

- Limpiar el diente agitándolo en suero salino o usar una gasa empapada en suero salino para retirar con cuidado los restos de suciedad y tejido necrótico de la superficie radicular.
- Mantener el diente en medio de conservación mientras se explora al paciente y se realiza la historia clínica.
- El tratamiento de conductos puede realizarse antes de la reimplantación aprovechando el foramen apical o bien, después de la reimplantación.
- Administrar anestesia local.
- Irrigar el alveolo con suero salino.
- Examinar el alveolo. Si la pared alveolar estuviera fracturada, reducir la fractura con suavidad.
- Reimplantar el diente ejerciendo una presión suave.
- Suturar las heridas gingivales si las hubiere.
- Verificar la correcta posición del diente reimplantado tanto clínica como radiográficamente.
- Colocar una férula flexible durante 2 semanas. Como alternativa se puede usar nylon de pescar de 0.13 a 0.25mm. En caso de que se acompañe de fractura ósea, la férula será más rígida y se mantendrá por 4 semanas.
- Administrar los antibióticos sistémicos habituales a las dosis apropiadas.
- Si el diente avulsionado ha estado en contacto con el suelo y si se desconoce si el paciente tiene o no la cobertura antitetánica, derivar a su médico para dosis de refuerzo antitetánico.
- Para ralentizar el reemplazamiento óseo del diente se ha sugerido el tratamiento de la superficie radicular con flúor, previamente al reimplante. Para ello, sumergir el diente en una solución al 2% de fluoruro sódico durante 20 minutos.

En todos los casos de TRATAMIENTO ÁPICE ABIERTO:

Instrucciones al paciente

- Evitar la práctica de deportes de contacto.
- Dieta blanda durante 2 semanas.
- Cepillarse los dientes después de cada comida con un cepillo de dientes suave y usar enjuagues de clorhexidina al 0,12%, dos veces al día durante una semana.

Seguimiento

- En dientes inmaduros el tratamiento de conductos debe ser evitado hasta que se observe evidencia clínica y radiográfica de necrosis pulpar.
- Retirar la férula a las 2 semanas.
- Control clínico y radiográfico a las 2, 4 y 6-8 semanas, 3, 6 y 12 meses y anualmente en adelante.
- Tras un reimplante tardío, la anquilosis es inevitable y debe tomarse en consideración. En niños y adolescentes la anquilosis se observa como una infraposición dentaria, por lo que ha de cuidarse la comunicación con los padres y cuidadores para que conozcan esta posible evolución.
- Puede ser necesario realizar una decoronación cuando la infraposición sea mayor de 1mm.

Actualización de los protocolos de traumatología dentaria - 2020

1. International Association of Dental Traumatology guidelines for the management of traumatic dental injuries: General Introduction. doi:10/1111/EDT.12574
2. International Association of Dental Traumatology guidelines for the management of traumatic dental injuries: 1. Fractures and luxations. doi:10/1111/EDT.12578
3. International Association of Dental Traumatology guidelines for the management of traumatic dental injuries: 2. Avulsion of permanent teeth doi:10/1111/EDT.12573
4. International Association of Dental Traumatology guidelines for the management of traumatic dental injuries: 3. Injuries in the primary dentition. doi:10/1111/EDT.12576