

# Tratamiento mínimamente invasivo en un paciente pediátrico con fluorosis dental mediante el uso de microabrasión: reporte de un caso

SONIA ISELA VÁZQUEZ JIMÉNEZ<sup>1</sup>, CINTHIA ERÉNDIRA SÁNCHEZ MORÁN<sup>1</sup>, HÉCTOR ALEJANDRO RAMÍREZ PEÑA<sup>2</sup>, CARMEN CELINA ALONSO SÁNCHEZ<sup>3</sup>

<sup>1</sup>Estudiante, <sup>2</sup>Profesor externo, y <sup>3</sup>Profesor. Departamento de Odontología Pediátrica. Facultad de Odontología. Centro Universitario Los Altos. Universidad de Guadalajara. Tepatitlán de Morelos. Jalisco, México

## RESUMEN

**Introducción:** la técnica de microabrasión es uno de los procedimientos más efectivos y seguros para eliminar pigmentaciones en la superficie del esmalte, incluidas las causadas por fluorosis dental.

**Caso clínico:** paciente masculino de 12 años que acude a consulta por pigmentación causada por fluorosis en dientes frontales. Se eligió como plan de tratamiento realizar la microabrasión en el esmalte con pasta viscosa de ácido clorhídrico al 6,6 % (Opalustre). Los resultados obtenidos fueron satisfactorios para el paciente.

**Discusión:** el aspecto estético de los dientes afectados por fluorosis dental puede ser manejado con éxito por medio de tratamientos conservadores, como la microabrasión.

**PALABRAS CLAVE:** Fluorosis dental. Manchas intrínsecas. Microabrasión. Ácido clorhídrico.

## INTRODUCCIÓN

La fluorosis dental es el resultado de una exposición prolongada al fluoruro que provoca una formación y maduración deficientes debido a alteraciones metabólicas en los ameloblastos durante el periodo de formación de los dientes.

Se caracteriza por la presencia de estrías blancas bilaterales, difusas, delgadas y horizontales y zonas de placas teñidas. En los casos más severos, puede decolorarse y causar asperezas en el esmalte (1). La extensión del esmalte afectado puede describirse con el índice de fluorosis de la superficie dental (TSIF) (2).

Existe evidencia de que los niños de entre 3 y 6 años tienen un mayor riesgo de desarrollar fluorosis dental, ya que esto

## ABSTRACT

**Introduction:** the technique of microabrasion is one of the most effective and safest procedures for the removal of superficial pigmentation on the enamel, including stains caused by dental fluorosis.

**Case report:** 12-year-old male patient attended the clinic as a result of pigmentation caused by fluorosis in front teeth. A treatment plan was created to perform microabrasion of the enamel with 6.6 % hydrochloric acid viscous paste (Opalustre). The patient found the results satisfactory.

**Discussion:** the esthetic appearance of teeth affected by dental fluorosis can be successfully managed by means of conservative treatment such as microabrasion.

**KEYWORDS:** Dental fluorosis. Intrinsic spots. Microabrasion. Hydrochloric acid.

representa el periodo de desarrollo de la dentición permanente (3). La ingesta diaria recomendada de flúor para la prevención primaria de la fluorosis es de 0,05 a 0,07 mg F/kg al día (4). Sin embargo, existen consecuencias entre los niños si la concentración de fluoruro es más de 1,5 a 4 mg/L (5).

Recibido: 05/05/2020 • Aceptado: 18/06/2020

Vázquez Jiménez I, Sánchez Morán CE, Ramírez Peña HA, Alonso Sánchez CC. Tratamiento mínimamente invasivo en un paciente pediátrico con fluorosis dental mediante el uso de microabrasión: reporte de un caso. *Odontol Pediatr* 2020;28(2):103-108

La fluorosis es una enfermedad endémica que afecta principalmente a las familias que residen en áreas con alto contenido de fluoruro en el agua potable (6). En México, el agua subterránea suministra la mayor parte del agua potable. Existen algunas áreas en las que la concentración natural de fluoruro es elevada (7).

La mayoría de los pacientes con manchas en el esmalte son bastante jóvenes, con una expectativa de vida de muchas décadas. Los enfoques restauradores que evitan la invasión de tejidos duros y mínimamente invasivos, como la microabrasión, el blanqueamiento externo o la infiltración de resina, han cobrado impulso.

La microabrasión se basa en la aplicación de un gel de grabado seguido de una rotación lenta con pieza de mano (8). Originalmente descrita por Croll y Cavanaugh en 1986, la microabrasión es una técnica destinada a eliminar la decoloración superficial e intrínseca del esmalte mediante el uso de una combinación de agentes ácidos y abrasivos (2).

La microabrasión del esmalte se usa comúnmente para eliminar pigmentaciones intrínsecas de esmalte de cualquier color y etiología, así como para corregir irregularidades superficiales en la superficie del esmalte. Pueden incluirse manchas de fluorosis, desmineralización idiopática del esmalte o manchas blancas (9).

Este daño estético tiene un impacto significativo sobre la calidad de vida de los pacientes afectados, particularmente en lo que respecta a su integración sociocultural, lo que requiere una atención adecuada (10).

El objetivo de este caso fue restaurar la estética de los dientes anteriores superiores con fluorosis a un paciente pediátrico con dientes permanentes jóvenes.

## CASO CLÍNICO

Paciente masculino de 12 años que acude a consulta al centro de atención médica, a la clínica de la especialidad en odontopediatría, con el motivo de la consulta "Tengo manchas en mis dientes frontales". El paciente se encontraba insatisfecho con la apariencia de los incisivos superiores pigmentados por fluorosis dental, desde el tercio medio a incisal de los órganos dentales 1.1, 1.2, 2.1 y 2.2 (Fig. 1).

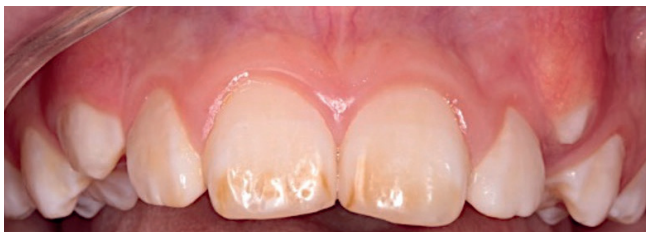

Fig. 1.

El historial médico del paciente no era relevante. La exploración extraoral reveló tercios faciales simétricos y un perfil biprotrusivo. La exploración intraoral reveló una línea de

sonrisa alta, tejido gingival sano, órganos dentales 1.3 y 2.3 en erupción, oclusión de clase I molar bilateral. El paciente presentaba buena higiene oral y no tenía antecedentes de restauraciones. En el análisis radiográfico los órganos dentales se observaron sin alteraciones.

El color, la textura y la extensión de las pigmentaciones presentes en los incisivos superiores condujeron al diagnóstico de fluorosis dental con el índice TSIF de 4. Se eligió como plan de tratamiento la realización de la microabrasión en el esmalte con pasta viscosa de ácido clorhídrico al 6,6 % (Opalustre).

En la cita inicial se obtuvo el consentimiento informado por parte del tutor del paciente. Posteriormente, se aislaron los órganos dentales 1.1, 1.2, 2.1 y 2.2 con dique de goma y grapas. Además, se colocaron ligaduras de hilo dental en la zona cervical y posteriormente se realizó la profilaxis con una pieza de baja velocidad, cepillo para profilaxis y piedra pómez.

Después, se colocó Opalustre en las caras vestibulares de los dientes anteriores; a continuación, una rotación con presión suave de las copas abrasivas (OpalCups) para contraángulo con cepillo interno durante 1 minuto a baja velocidad para distribuir el material de manera uniforme (Fig. 2). Posteriormente, se lavó con agua mezclada con bicarbonato de sodio y se eliminó el exceso. Para finalizar, se colocó un desensibilizante dental (Ultraez) sobre las superficies vestibulares (Fig. 3). Para este paciente, el procedimiento se repitió 2 veces (Fig. 4) y, después de la evaluación final, se aplicó barniz de flúor (Clinpro White Varnish). A pesar de que quedaron pequeñas pigmentaciones al final del tratamiento, el paciente estaba satisfecho con los resultados, con una puntuación final de TSIF de 2 después del tratamiento.

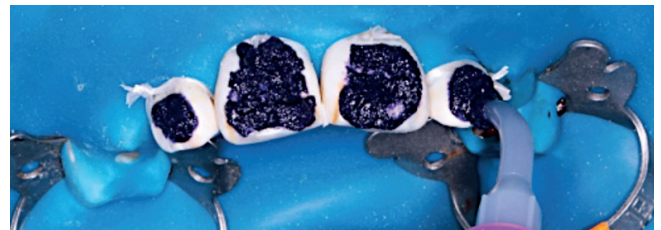

Fig. 2.

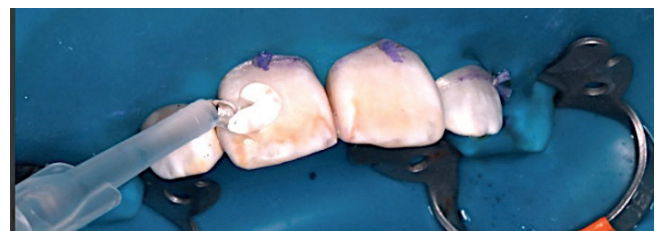


Fig. 3.

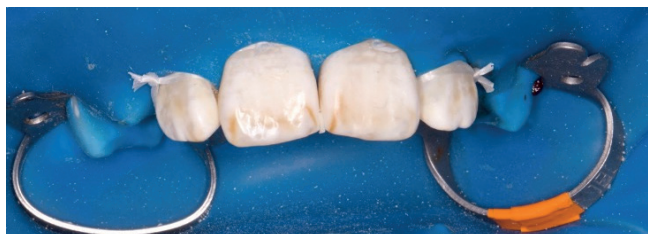

Fig. 4.

## DISCUSIÓN

La mayoría de los pacientes que buscan tratamiento para la fluorosis dental son jóvenes, y las opciones de tratamiento protésico provocan la eliminación excesiva de la estructura dental a una edad temprana y son más lentas y costosas. Como ejemplo de odontología de intervención mínima, la microabrasión y el blanqueamiento son una excelente primera opción para el tratamiento de la fluorosis dental (2).

La microabrasión es un tratamiento químico-mecánico que consiste en aplicar un ácido y un agente abrasivo en la superficie del esmalte y que está destinado a mejorar la superficie dental. El espesor eliminado varía, según los estudios, de 20 a 200 µm, dependiendo de la concentración de ácido y de la duración de la aplicación (10).

En un estudio realizado por Romero y cols. (2018) en un paciente joven con fluorosis dental, se utilizó microabrasión y blanqueamiento, con lo que se lograron resultados estéticos favorables. Esto indica que los tratamientos mínimamente invasivos son capaces de lograr resultados similares a los tratamientos protésicos sin desgastar estructura dental considerable (2).

Según los resultados obtenidos por Sundfeld y cols. (2019), la eliminación de las pigmentaciones moderadas del esmalte fluorótico utilizando la técnica de microabrasión del esmalte seguida de blanqueamiento dental monitoreado en el hogar es una opción de tratamiento clínico seguro, efectivo y controlado para los pacientes (9).

Para este paciente, la microabrasión se consideró la mejor opción de tratamiento mínimamente invasivo en un intento de eliminar los restos de pigmentaciones blancas y marrones ocasionadas por la fluorosis dental.

## CONCLUSIÓN

La apariencia estética de los dientes afectados por fluorosis dental puede abordarse con éxito mediante opciones de tratamiento conservadoras, como la microabrasión. La terapia conservadora, junto a las expectativas del paciente, deben ser de máxima prioridad para los odontólogos al formular un plan de tratamiento dental.

## AGRADECIMIENTOS

Los autores desean agradecer a Daniela Guzmán Uribe su ayuda en la preparación de este manuscrito.

### CORRESPONDENCIA:

Sonia Isela Vázquez Jiménez  
Avenida Rafael Casillas Aceves, 1200  
Centro Universitario Los Altos  
Universidad de Guadalajara  
Tepatitlán de Morelos, 47600  
Jalisco, México  
e-mail: sonia54\_13i@hotmail.com

## BIBLIOGRAFÍA

1. Gupta A, Dhingra R, Chaudhuri P, et al. A comparison of various minimally invasive techniques for the removal of dental fluorosis stains in children. *J Indian Soc Pedod Prev Dent* 2017;35:260-8.
2. Romero MF, Babb CS, Delash J, et al. Minimally invasive esthetic improvement in a patient with dental fluorosis by using microabrasion and bleaching: A clinical report. *J Prosthet Dent* 2018;120(3):323-6.
3. Moimaz SAS, Saliba O, Marqués LB, et al. Dental fluorosis and its influence on children's life. *Braz Oral Res* 2015;29(1):1-7.
4. Abanto JA, Rezende KMPC, Marocho SMS, et al. Dental fluorosis: exposure, prevention, and management. *J Clin Exp Dent* 2009;1:e103-7.
5. Wong EY, Stenstrom MK. Onsite defluoridation system for drinking water treatment using calcium carbonate. *J Environ Manage* 2018;216:270-4.
6. Shahroom NB, Mani G, Ramakrishnan M. Interventions in management of dental fluorosis, an endemic disease: A systematic review. *J Fam Med Prim Care* 2019;8(10):3108.
7. Aguilar-Díaz FDC, Morales-Corona F, Cintra-Viveiro AC, et al. Prevalence of dental fluorosis in Mexico 2005-2015: a literature review. *Salud Pública México* 2017;59(3):306.
8. Di Giovanni T, Eliades T, Papageorgiou SN. Interventions for dental fluorosis: A systematic review. *J Esthet Restor Dent* 2018;30(6):502-8.
9. Sundfeld D, Pavani CC, Pavesi Pini NI, et al. Esthetic recovery of teeth presenting fluorotic enamel stains using enamel microabrasion and home-monitored dental bleaching. *J Conserv Dent* 2019;22:401-5.
10. Azzahim L, Chala S, Abdallaoui F. La micro-abrasion amélaire associée à l'éclaircissement externe: intérêt dans la prise en charge de la fluorose. *Pan Afr Med J* 2019;34.

## Clinical Case

## Minimally invasive treatment in a pediatric patient with dental fluorosis by using microabrasion: a case report

SONIA ISELA VÁZQUEZ JIMÉNEZ<sup>1</sup>, CINTHIA ERÉNDIRA SÁNCHEZ MORÁN<sup>1</sup>, HÉCTOR ALEJANDRO RAMÍREZ PEÑA<sup>2</sup>, CARMEN CELINA ALONSO SÁNCHEZ<sup>3</sup>

<sup>1</sup>Student, <sup>2</sup>External professor, <sup>3</sup>Professor. Department of Pediatric Dentistry. Faculty of Dentistry. University Center Los Altos. University of Guadalajara. Tepatitlán de Morelos. Jalisco, Mexico

### ABSTRACT

*Introduction:* the technique of microabrasion is one of the most effective and safest procedures for the removal of superficial pigmentation on the enamel, including stains caused by dental fluorosis.

*Case report:* 12-year-old male patient attended the clinic as a result of pigmentation caused by fluorosis in front teeth. A treatment plan was created to perform microabrasion of the enamel with 6.6 % hydrochloric acid viscous paste (Opalustre). The patient found the results satisfactory.

*Discussion:* the esthetic appearance of teeth affected by dental fluorosis can be successfully managed by means of conservative treatment such as microabrasion.

**KEYWORDS:** Dental fluorosis. Intrinsic spots. Microabrasion. Hydrochloric acid.

### RESUMEN

*Introducción:* la técnica de microabrasión es uno de los procedimientos más efectivos y seguros para eliminar pigmentaciones en la superficie del esmalte, incluidas las causadas por fluorosis dental.

*Caso clínico:* paciente masculino de 12 años que acude a consulta por pigmentación causada por fluorosis en dientes frontales. Se eligió como plan de tratamiento realizar la microabrasión en el esmalte con pasta viscosa de ácido clorhídrico al 6,6 % (Opalustre). Los resultados obtenidos fueron satisfactorios para el paciente.

*Discusión:* el aspecto estético de los dientes afectados por fluorosis dental puede ser manejado con éxito por medio de tratamientos conservadores, como la microabrasión.

**PALABRAS CLAVE:** Fluorosis dental. Manchas intrínsecas. Microabrasión. Ácido clorhídrico.

### INTRODUCTION

Dental fluorosis is the result of prolonged exposure to fluoride resulting in poor formation and maturation due to metabolic disturbances affecting ameloblasts during the tooth formation period.

It is characterized by the presence of bilateral, diffuse, thin and horizontal white striae and stained plaque areas. In the most severe cases, it can discolor and cause roughness in the enamel (1). The extent of the enamel affected can be described using the tooth surface index of fluorosis (TSIF) (2).

There is evidence that children between the ages of 3 and 6 years have an increased risk of developing dental fluorosis because this is the development period of the permanent dentition (3). The recommended daily intake of fluoride for the

primary prevention of fluorosis is 0.05 to 0.07 mg F/Kg per day (4). However, there are consequences among children if the fluoride concentration is more than 1.5 to 4 mg / L (5).

Fluorosis is an endemic disease that mainly affects families residing in areas with high fluoride content in drinking water (6). In Mexico, despite drinking water coming from underground supplies, there are some areas where the natural concentration of fluoride is high (7).

Most of the patients with enamel stains are quite young and with a life expectancy of many decades. Restorative approaches that are minimally invasive and which prevent the invasion of hard tissues such as microabrasion, external bleaching, or resin infiltration have gained momentum.

Microabrasion is based on the application of etching gel followed by slow rotation with a handpiece (8). Originally



described by Croll and Cavanaugh in 1986, microabrasion is a technique aimed at the removal of superficial and intrinsic discoloration of the enamel by using a combination of acidic and abrasive agents (2).

Enamel microabrasion is commonly used to remove intrinsic enamel pigmentation of any color or etiology, as well as to correct surficial irregularities on the enamel surface that include fluorosis stains, idiopathic enamel demineralization or white stains (9).

This esthetic damage has a significant impact on the quality of life of the patients affected, particularly with regard to their sociocultural integration, which requires the right care (10).

The objective in this case was the esthetic restoration of the upper front teeth with fluorosis of a pediatric patient with young permanent teeth.

## CASE REPORT

A 12-year-old male patient attended the Medical Care Center for consultation at the pediatric dentistry specialty clinic. The reason for the consultation was, "I have stains on my front teeth." The patient was dissatisfied with the appearance of the upper incisors that had dental fluorosis pigmentation from the middle third to the incisal third of teeth 1.1, 1.2, 2.1 and 2.2 (Fig. 1).

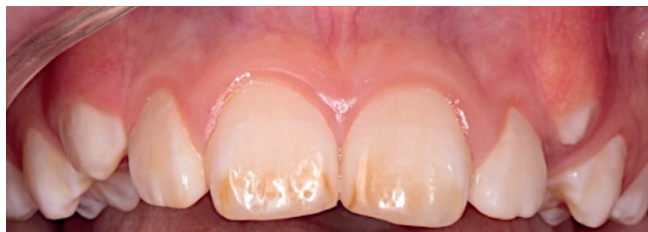

Fig. 1.

The patient's medical history was not relevant. The extraoral examination revealed symmetrical facial thirds and a biprotrusive profile. The intraoral examination revealed a high smile line, healthy gingival tissue, teeth 1.3 and 2.3 in eruption, bilateral class I molar relationship. The oral hygiene of the patient was good and there was no history of restorations. The radiograph showed no disturbance of tooth formation.

The color, texture, and extent of the pigmentation of the upper incisors led to the diagnosis of dental fluorosis with a TSIF index of 4. The treatment plan included performing microabrasion of the enamel with viscous paste of 6.6 % hydrochloric acid (Opalustre).

During the initial appointment informed consent was obtained from the patient's tutor. Later teeth 1.1, 1.2, 2.1 and 2.2 were isolated with a rubber dam and clamps, and dental floss ligatures were placed in the cervical area. Prophylaxis was then performed with a low speed handpiece, prophylaxis brush and pumice.

Opalustre was then placed on the buccal faces of all the anterior teeth. Then gentle pressure rotation of the polishing cups (OpalCups) was performed with a contra-angled internal brush for 1 minute at a low speed in order to distribute the material evenly (Fig. 2). This was followed by rinsing with water mixed with sodium bicarbonate and the excess was removed. Finally, a dental desensitizing gel (Ultraez) was placed on the buccal surfaces (Fig. 3). The procedure was repeated twice with this patient (Fig. 4) and, after the final evaluation, fluoride varnish (Clinpro White Varnish) was applied. Although there were small areas of pigmentation after the treatment, the patient was satisfied with the results, and the final TSIF score post-treatment was 2.

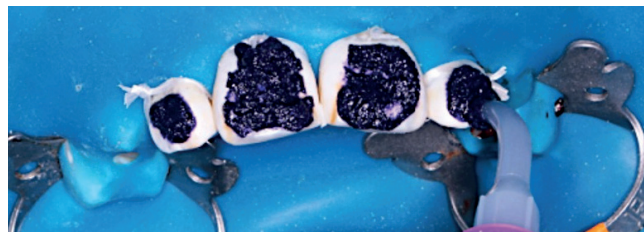

Fig. 2.

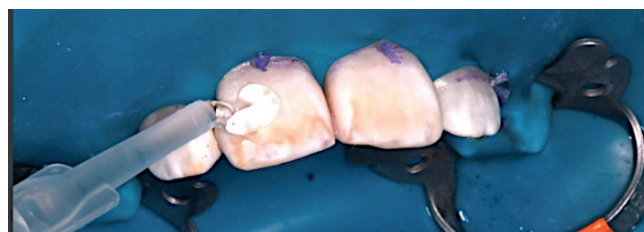

Fig. 3.

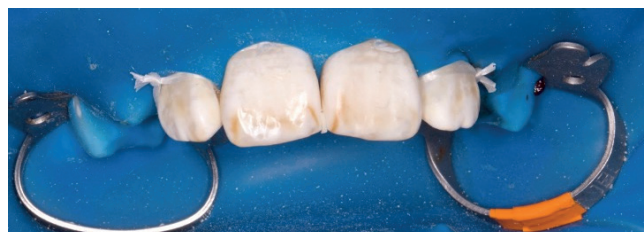

Fig. 4.

## DISCUSSION

Most patients seeking treatment for dental fluorosis are young. Prosthetic treatment options result in excessive removal of the tooth structure at an early age and are slower and more expensive. As an example of minimal intervention dentistry, microabrasion and whitening are an excellent first choice for the treatment of dental fluorosis (2).

Microabrasion is a chemical-mechanical treatment that consists of applying an acid and an abrasive agent on the

enamel surface with the intention of improving the dental surface. The thickness removed varies according to the studies from 20 to 200  $\mu\text{m}$  depending on the acid concentration and the duration of the application (10).

In a study performed by Romero *et al.* (2018) in a young patient with dental fluorosis, microabrasion and whitening were used and favorable esthetic results were achieved. This indicates that minimally invasive treatment is capable of achieving results similar to prosthetic treatment, without having to wear away considerable dental structure (2).

According to the results obtained by Sundfeld *et al.* (2019), the removal of moderate pigmentation stains from fluorotic enamel using the enamel microabrasion technique followed by home-monitored tooth whitening is a safe, effective and controlled clinical treatment option for patients (9).

For this patient, microabrasion was considered the best minimally invasive treatment option for trying to remove

the remains of white and brown pigmentation caused by dental fluorosis.

## CONCLUSION

The esthetic appearance of teeth affected by dental fluorosis can be successfully addressed through conservative treatment options, such as microabrasion. Conservative therapy, in conjunction with patient expectations, should be a top priority for dentists when creating a dental treatment plan.

## ACKNOWLEDGEMENTS

The authors wish to thank Daniela Guzmán Uribe for her assistance in preparing this manuscript.